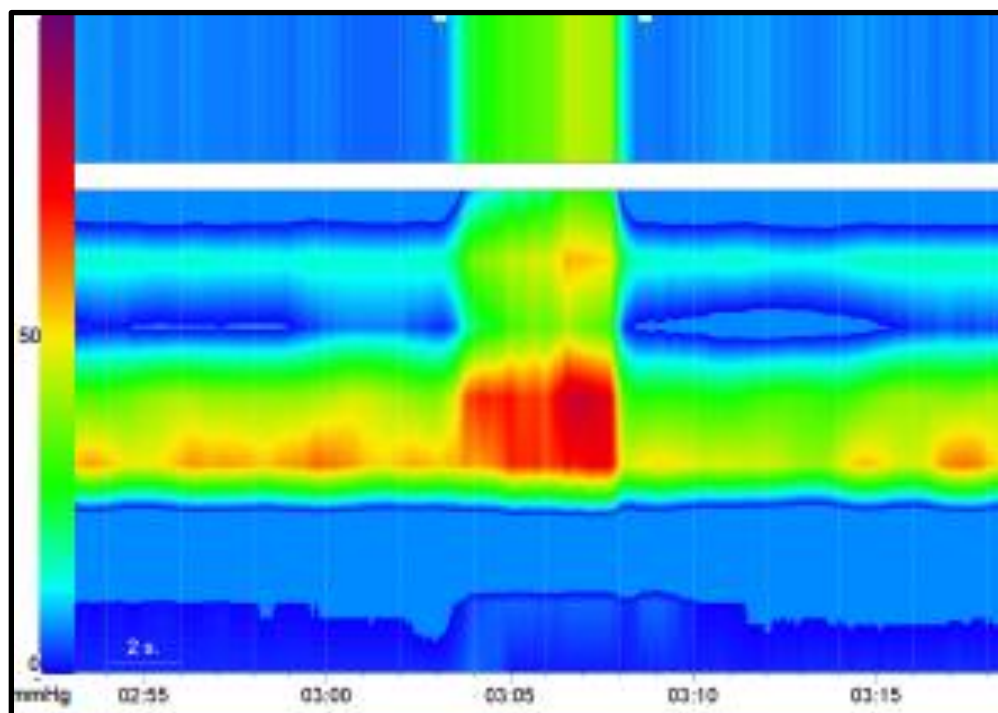


# Imagen: Anismo o disinergia defecatoria tipo I. Contracción paradójica del esfínter anal externo y del musculo pubo-rectal con la maniobra defecatoria

César Louis Pérez 

Hospital Universitario de Caracas. Caracas, Venezuela. Correo: [cesarlouismd@gmail.com](mailto:cesarlouismd@gmail.com) ORCID: [0000-0002-2218-0167](https://orcid.org/0000-0002-2218-0167)



Manometría ano-rectal de alta resolución con catéter de estado solido

Paciente masculino de 18 años con estreñimiento desde la infancia, caracterizado por esfuerzo defecatorio, sensación de bloqueo, sensación de evacuación incompleta, uso de maniobras digitales para evacuar, con una frecuencia evacuatoria de 2-3 veces por semana. Se le realizó manometría ano-rectal que evidencia disinergia defecatoria tipo I (Nomenclatura convencional) sin lograr expulsar el balón, según la clasificación de Londres se denomina: trastorno menor: Expulsión anormal del balón con disinergia. El paciente estuvo durante 5 semanas en rehabilitación ano-rectal, evidenciándose mejoría clínica y manométrica.