

# Reversibilidad de fibrosis hepática avanzada e hipertensión portal: a propósito de un caso

**Autores** Jenny Romero , Robert León , Saturnino Fernández , Amador Guzmán ,  
Yuraima De Andrade 

**Afiliación** Unidad de Hepatología-Gastroenterología (UHG). Instituto Médico La Floresta. Caracas. Caracas, Venezuela.

Autor de Correspondencia: Jenny Romero. Correo: [jennyromerom@gmail.com](mailto:jennyromerom@gmail.com). ORCID: [0000-0003-0710-4980](https://orcid.org/0000-0003-0710-4980)

Revista GEN (Gastroenterología Nacional) 2024; 78(1): 29-31.

© Los Autores. Caracas, Venezuela - ISSN 2477-975X.

<https://doi.org/10.61155/2024.78.1.007>



Este es un artículo de acceso abierto publicado bajo los términos de la [Licencia Creative Commons Attribution \(CC BY\)](https://creativecommons.org/licenses/by/4.0/).

Fecha de recepción: 19/01/2024

Fecha de revisión: 25/02/2024

Fecha de aprobación: 07/03/2024

## Resumen

En hepatopatía crónica la identificación de la etiología y su tratamiento oportuno pueden llevar a la reversión parcial o completa de la FHA, se presenta un caso que ilustra esta posibilidad. Se presenta caso clínico de paciente femenina de 68 años con Artritis Reumatoide, tratamiento con metotrexate, dosis acumulada aproximada 7 grs, consulta por dispepsia persistente, se practica videogastroscofia con hallazgo: Varices Gástricas Tipo II - VGA1, practicándose por esto laboratorio: pruebas hepáticas normales, plaquetas 160.000/mL, FIB-4 2,66, HBV(-), HCV(-), autoinmunidad hepática(-). Elastografía Transitoria-1D: LSM 16,2 kPa (F3-F4) y AngioTAC con gran shunt espleno-renal, hilio esplénico con colaterales y varices perifundicas. Luego de 9 meses de omitido metotrexate: LSM 7,5 kPa (F2), EDS con ausencia de varices gástricas, plaquetas 140.000/mL, pruebas hepáticas normales, FIB-4: 3,34. Actualmente tratada con Hidroxicloroquina (Plaquinol®) con evolución satisfactoria.

**Palabras Clave:** DILI, metotrexate, varices gástricas, shunt espleno-renal.

## REVERSIBILITY OF ADVANCED LIVER FIBROSIS AND PORTAL HYPERTENSION: A CASE REPORT.

### Summary

In patients with chronic liver disease the identification and proper treatment of the underlying etiology may lead to partial or complete reversion of hepatic fibrosis. The following clinical case illustrates this possibility 68 years-old female with Rheumatoid Arthritis in treatment with Methotrexate (MTX) with a cumulative

dose of approximately 7 grs, came to GI clinic for persistent dyspepsia. She underwent Upper Gastro Intestinal Endoscopy (EGD) with the following findings: type II gastric varices -VGA1 (isolated fundic gastric varices), with the following laboratory results: normal liver tests, platelets 160.000/mL, FIB-4 2,66, HBV(-), HCV(-), liver autoimmunity(-). 1D-Transient Elastography: LSM 16,2 kPa (F3-F4) and AngioCT with a large spleno-renal shunt, splenic hilum with collateral veins y perifundal varices. MTX was discontinued and after 9 months: LSM: 7,5 kPa (F2), EGD showed absence of gastric varices, platelets 140.000/mL, normal liver tests, FIB-4: 3,34. Presently she is on Hidroxicloroquine (Plaquinol®) with a good outcome.

**Keywords:** DILI, metotrexate, gastric varices, spleno-renal shunt.

## Introducción

En hepatopatía crónica la identificación de la etiología y su tratamiento oportuno pueden llevar a la reversión parcial o completa de la fibrosis hepática avanzada.

La fibrosis hepática se define como la acumulación progresiva de matriz extracelular, lo cual a lo largo del tiempo lleva a alteración de la arquitectura normal del hígado<sup>1</sup> y es el principal factor pronóstico en cualquier tipo de enfermedad hepática crónica.

La biopsia hepática es considerada como el estándar de oro en la valoración de la severidad de la fibrosis, sin embargo, la fibrosis hepática también puede ser estimada a través del uso de métodos de imagen, uno de los cuales es la Elastografía Transitoria 1D<sup>2</sup>.

El MTX es recomendado por las recientes directrices del Colegio Americano de Reumatología y de la Liga Europea contra el Reumatismo como fármaco de primera línea para la

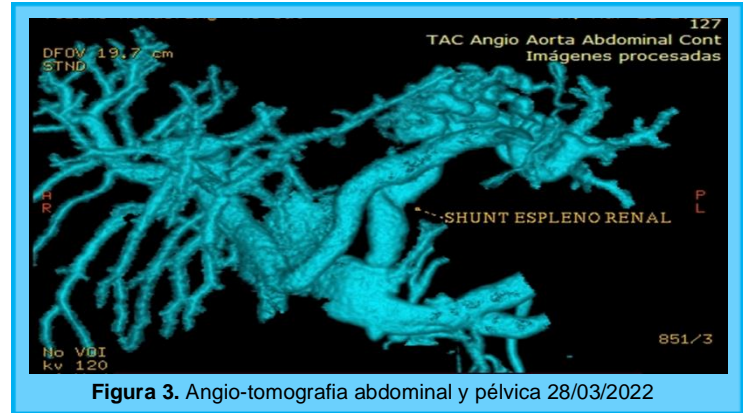
# Caso Clínico

30 Volumen 78 N° 1 enero-marzo 2024


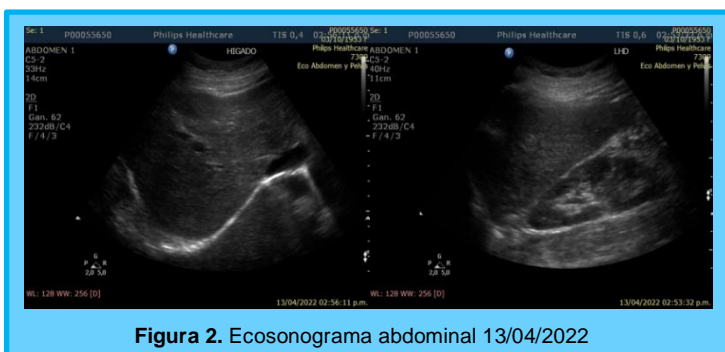
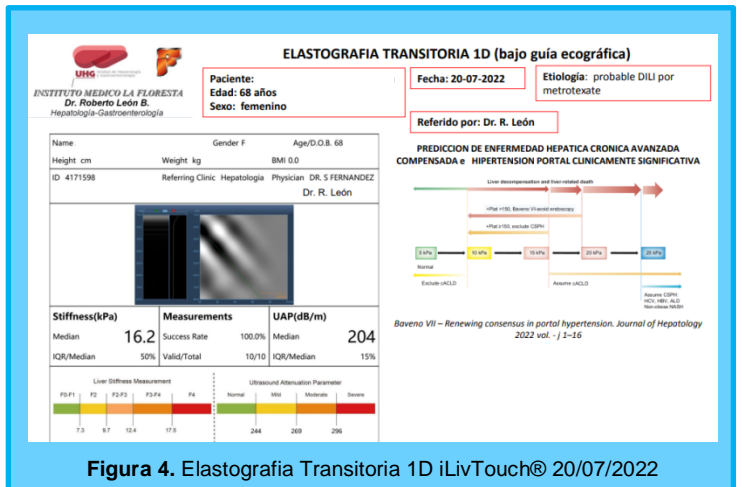
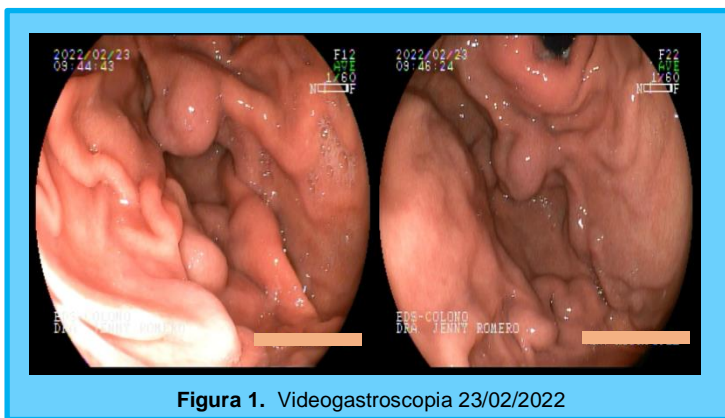
artritis reumatoide. La fibrosis hepática, que se produce como efecto secundario a largo plazo, es motivo de gran preocupación. En las directrices se sugiere controlar las aminotransferasas y la albúmina; lamentablemente, este método no es fiable para detectar la fibrosis hepática, dado que la toxicidad hepática de este fármaco no es exclusivamente hepatocelular, sino que puede ser consecuencia de la producción excesiva de matriz extracelular por parte de los miofibroblastos hepáticos, lo cual no conlleva a elevación de transaminasas<sup>3,4</sup>.

## Resumen del Caso

Se trata de paciente femenina de 68 años con antecedente de Artritis Reumatoide desde hace 22 años en tratamiento con MTX, dosis acumulada aproximada 7 grs. y Colectomía laparoscópica, que consultó en febrero 2022 por dispepsia persistente, motivo por el cual se realizó videogastroscofia con hallazgo de Varices Gástricas Tipo II - VGA1 (Figura 1), de acuerdo a resultados se solicitó laboratorio que reportó WBC: 4750/ mL, Hb: 12,6 grs%, PLT: 160.000 /mL, Tbil: 1,19 mg%, AST:25 // ALT: 16, GGTP: 16, resto de la química sanguínea normal, HBsAg negativo, Anti-HCV negativo, ANA positivo patrón nuclear // ASMA y AMA negativos, IgG total: 1406 mg/dL, ecosonograma abdominal y pélvico reportó hallazgos sugestivos de leve cambio parenquimatoso hepático difuso sin evidencia de lesión focal, status post-colectomía (Figura 2), Angio-tomografía abdominal y pélvica concluyó con presencia de red venosa colateral a nivel del hilio esplénico y peri-fúndica con presencia de "shunt" espleno-renal (Figura 3).



En vista de resultados es referida a Hepatología, practicándose como parte de la valoración Elastografía Transitoria 1D con equipo iLivTouch® que reportó Medida de Rigidez Hepática (LSM, por sus siglas en ingles) de 16,2 kPa compatible con estadio de fibrosis F3-F4 (Figura 4), sugiriendo a Reumatología omitir MTX.



Es reevaluada 9 meses después de omitido MTX con los siguientes hallazgos LSM 7,5 kPa (F2) (Figura 5), videogastroscofia (Figura 6) con ausencia de varices gástricas, plaquetas 140.000/mL, pruebas hepáticas normales, FIB-4:

3,34. Actualmente tratada con Hidroxicloroquina (Plaquino®) con evolución satisfactoria.

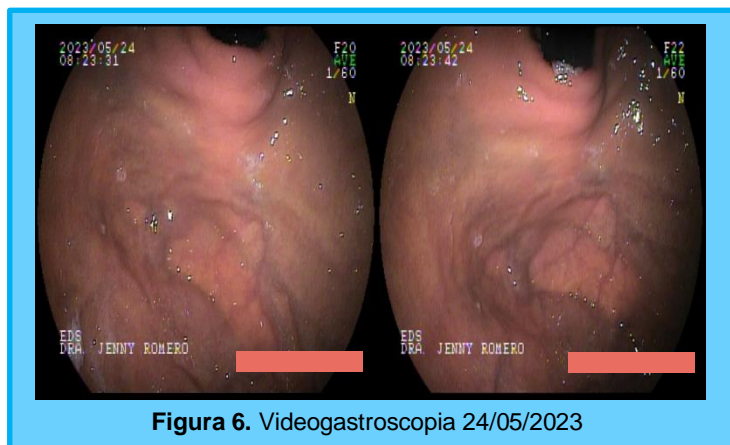


Figura 6. Videogastroscofia 24/05/2023

En nuestro caso, seguramente, la “regla de los 5” (Baveno VII)<sup>7</sup> no identifico la posibilidad de presentar varices esofagogástricas por lo anteriormente explicado.

El score FIB-4 subestimo la fibrosis previamente a la suspensión del MTX y la sobrevaloro luego de resuelta parcialmente la misma tras omisión del mismo.

En pacientes tratados con MTX, la Elastografía Transitoria 1D es una herramienta fundamental para valorar fibrosis hepática luego de superada la dosis acumulada de 2,5 grs.

**Conflictos de interés**

El autor declara que no tiene conflicto de interés.

**Fuente de financiamiento**

No se recibió financiamiento.

**Referencias**

1. Roehlen N, Crochet E, Baumert T. Liver Fibrosis: Mechanistic Concepts and Therapeutic Perspectives. Cells 2020, 9, 875.
2. Sigrist R, Liao J, El Kaffas A. Ultrasound Elastography: Review of Techniques and Clinical Applications Theranostics 2017; 7 (5).
3. Lertnawapan R, Chonprasertsuk S, Siramolpiwat S. Association between cumulative methotrexate dose, non-invasive scoring system and hepatic fibrosis detected by **Figura 7**Fibroscan in rheumatoid arthritis patients receiving methotrexate. Int J Rheum Dis. 2019;22(2):214-221. doi: 10.1111/1756-185X.13442.
4. Roenigk HH Jr, Auerbach R, Maibach H, Weinstein G, Lebwohl M. Methotrexate in psoriasis: consensus conference. J Am Acad Dermatol. 1998; 38(3):478-85. doi: 10.1016/s0190-9622(98)70508-0. PMID: 9520032.
5. Daniel S. García, Etel I. Saturansky, Daniel Poncino, Yamila Martínez-Artola, Silvia Rosenberg, Gloria Abritta, Carlos Ascimani-Peñab, Amerys Craveroc. Hepatic toxicity by methotrexate with weekly single doses associated with folic acid in rheumatoid and psoriatic arthritis. What is its real frequency?. Annals of Hepatology 2019: 18: 765–769. DOI: 10.1016/j.aohep.2019.01.011
6. Mueller S. Liver Elastography Clinical Use and Interpretation. Springer Nature Switzerland AG 2020.
7. Baveno VII – Renewing consensus in portal hypertension. Journal of Hepatology 2022; 76: 959–974.

**Discusión**

El metotrexate es un análogo del ácido fólico con actividad antiproliferativa, inmunosupresora y antiinflamatoria utilizado en el tratamiento de la artritis desde 1951. En la actualidad, una de las indicaciones más habituales del MTX es el tratamiento de la artritis reumatoide y la artritis psoriásica. El MTX ha modificado la historia natural con una mejora significativa de la calidad de vida de estos pacientes. Entre los efectos adversos del MTX, la hepatotoxicidad (DILI) ocupa el segundo lugar en frecuencia después de los de tipo gastrointestinal<sup>5</sup> y está asociado a fibrosis y esteatosis hepática relacionado a dosis acumulada mayor de 2.5 a 3 grs<sup>3</sup>.

La reversión parcial o completa de la fibrosis hepática avanzada e incluso de hipertensión portal es factible al identificar y tratar oportunamente la etiología subyacente. Los “shunts” porto-sistémicos pueden subestimar el LSM, debido a que los mismos implican un menor flujo sanguíneo portal hacia el hígado, trayendo como consecuencia una disminución en la rigidez hepática (Figura 7)<sup>6</sup>.

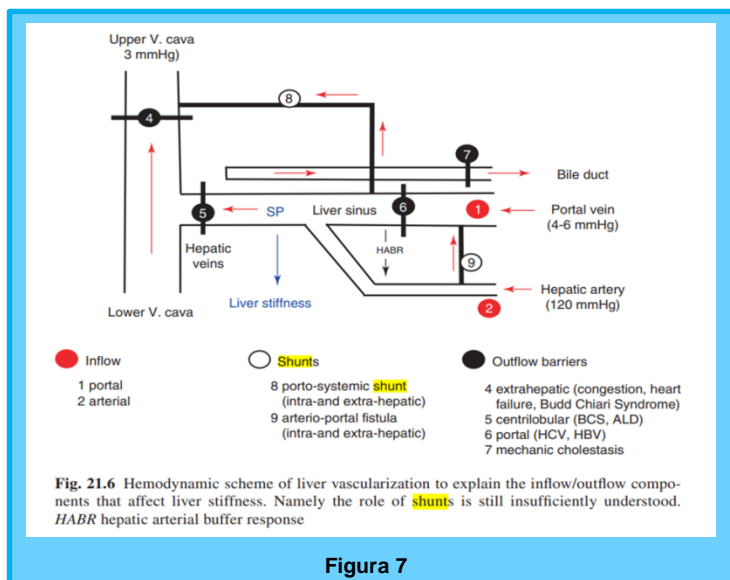


Figura 7