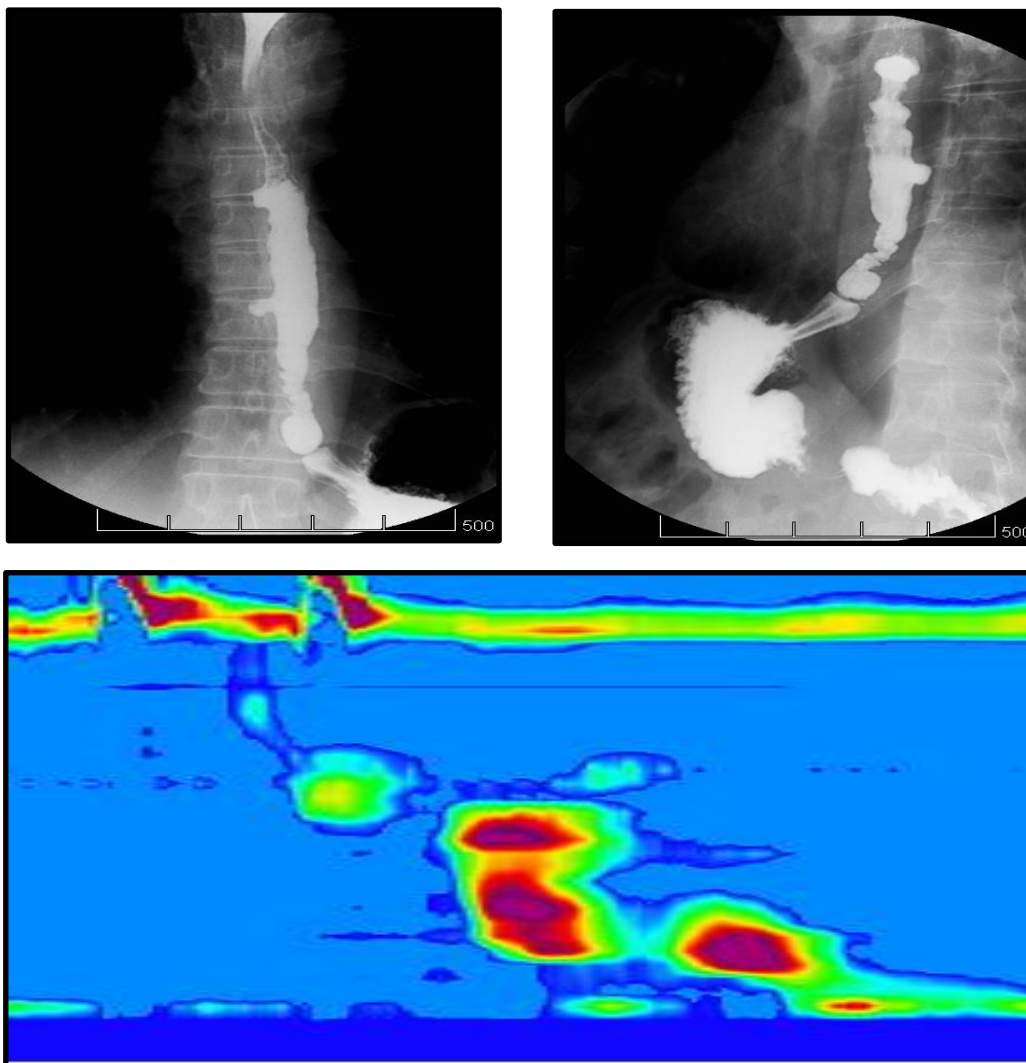


Imágenes: Esófago hipercontráctil con trastorno motor tipo espasmo esofágico distal

César Edesio Louis 

Hospital de Clínicas Caracas. Caracas, Venezuela. Correo: cesarlouismd@gmail.com ORCID: [0000-0002-2218-0167](https://orcid.org/0000-0002-2218-0167)



Paciente masculino de 69 años con dolor torácico y disfagia esofágica intermitente de 7 años de evolución cuyo estudio radiológico con contraste, serie EED (Esófago-estómago-duodeno) con bario, demuestra: Divertículos esofágicos, contracciones simultáneas (esófago en sacacorcho, barrena o tirabuzón), anillo de Schatzki, Hernia hiatal por deslizamiento. En la manometría de alta resolución se observa contracción simultánea, rápida, prematura, propio del espasmo esofágico difuso.