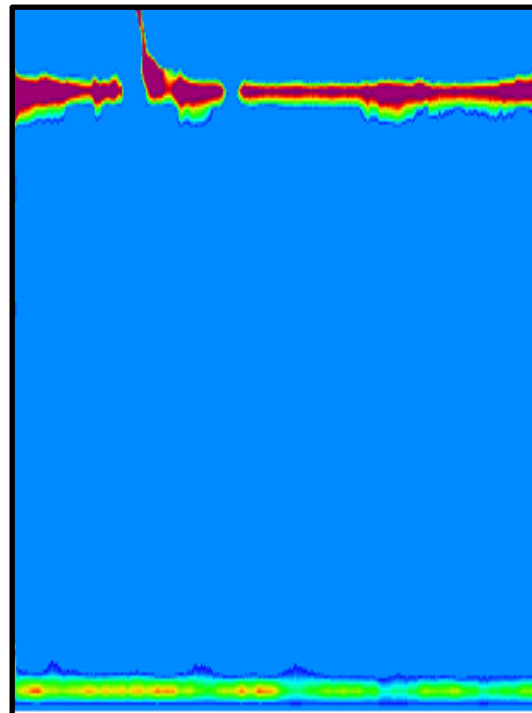
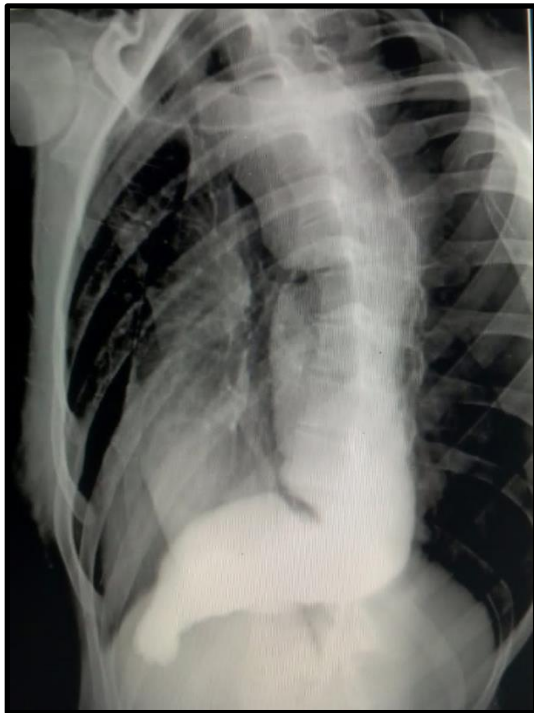


# Imágenes: Megaesofago

César Edesio Louis 

Hospital de Clínicas Caracas. Caracas, Venezuela. Correo: [cesarlouismd@gmail.com](mailto:cesarlouismd@gmail.com) ORCID: [0000-0002-2218-0167](https://orcid.org/0000-0002-2218-0167)



Paciente femenino de 23 años con disfagia esofágica de 11 años de evolución cuyo estudio radiológico con contraste, serie EED (Esófago-estómago-duodeno) con bario, demuestra: Esófago dilatado en toda su extensión, sigmoideo, con pérdida del eje y terminación en punta de lápiz. Se confirmó por manometría esofágica de alta resolución que es una acalasia tipo I.