





Predicción histológica de pólipos adenomatosos y no adenomatosos en niños con aplicación del sistema i-Scan

Autores Gleidys Villaroel¹ , Dianora Navarro² , Karolina López³ , Katuska Belandria¹, Libia Alonso¹, Cristhian Núñez¹, Elenny Moya¹, Génesis Rojas⁴ , Franny Nuñez⁵, Deivis Maury⁵

Afiliación Unidad de Gastroenterología y Nutrición Pediátrica "Dra. Georgette Daoud". Hospital Dr. Miguel Pérez Carreño, IVSS, Caracas, Venezuela.
 1 Gastroenterólogo Pediatra. Adjunto Unidad de Gastroenterología y Nutrición Pediátrica.
 2 Gastroenterólogo Pediatra. Coordinadora Postgrado de Gastroenterología y Nutrición Pediátrica.
 3 Gastroenterólogo Pediatra. Jefe de la Unidad de Gastroenterología y Nutrición Pediátrica.
 4 Residente de Segundo Año del Postgrado de Gastroenterología y Nutrición Pediátrica.
 5 Residente de Primer Año del Postgrado de Gastroenterología y Nutrición Pediátrica.

Autor de Correspondencia: Gleidys Villaroel. Correo: gley_alejandravs@hotmail.com ORCID: [0009-0004-2297-7071](https://orcid.org/0009-0004-2297-7071)

Revista GEN (Gastroenterología Nacional) 2022; 76(4): 134-142.

© Sociedad Venezolana de Gastroenterología. Caracas, Venezuela- ISSN 2477-975X.

Fecha de recepción: 26/04/2022

Fecha de revisión: 22/08/2022

Fecha de Aprobación: 02/09/2022

Resumen

Introducción: La cromoendoscopia virtual, entre ellas i-Scan han permitido aumentar la detección de adenomas en adultos, con experiencia pediátrica limitada. **Objetivo:** Predecir resultado histológico de pólipo adenomatoso y no adenomatoso en niños aplicando i-Scan. **Pacientes y métodos:** Estudio prospectivo, descriptivo, transversal, aplicando i-Scan durante colonoscopia en pacientes pediátricos con poliposis, periodo 2020-2021. Variables: edad, sexo, síntomas, morfología del pólipo, características de color, superficie y vasos con i-Scan (clasificación ICE) e histología. **Resultados:** 26 pacientes con 44 pólipos, preescolares 61,54%, sexo masculino 20/26(76,92%); sintomatología de sangrado rectal 21/26(80,77%). Por clasificación de Paris; pólipos 0-Ip 25/44(56,82%); localización rectal 20/44(45,45%) y 9/44(20,46%) en otros segmentos colónicos. Pólipos solitarios 73,08%, tamaño 1-2cm 61,54%. Con clasificación ICE(i-Scan), 2/44(4,55%) pólipos adenomatosos caracterizados con patrón de superficie y vasos, y 42/44(95,45%) no adenomatosos. Con color 5/44(11,36%) adenomatosos y 39/44(88,64%) no adenomatosos. Capacidad predictiva individual del patrón de superficie y vasos fue sensibilidad 66.7%, especificidad y VPP 100% y VPN 97.6%. Con color se obtuvo 100% sensibilidad y VPN, 95% especificidad y 60% VPP. Con la sumatoria de los patrones se identificó 2/44(4,55%) como pólipos adenomatosos y 42/44(95,45%) no adenomatosos, lográndose sensibilidad 67%, especificidad y VPP 100% y VPN 98%, debido a la

detección histológica de 3/44(6,82%) pólipos adenomatosos. Al comparar los hallazgos de cromoendoscopia con histología, se obtuvo índice de Kappa 0,788 indicando concordancia buena entre ambos métodos. **Conclusiones:** i-Scan, es una herramienta diagnóstica segura para predicción histológica de pólipos adenomatosos en tiempo real, con curva de aprendizaje rápida, pudiendo implementarse su uso rutinario en gastroenterología pediátrica.

Palabras clave: cromoendoscopia, i-Scan, pólipo adenomatoso, no adenomatoso, colonoscopia, clasificación ICE.

HISTOLOGICAL PREDICTION OF ADENOMATOUS AND NON-ADENOMATOUS POLYPS IN CHILDREN WITH APPLICATION OF THE I-SCAN SYSTEM

Summary

Introduction: Virtual chromoendoscopy, including i-Scans, has increased the detection of adenomas in adults, with limited pediatric experience. **Objective:** Predict histological result of adenomatous and non-adenomatous polyp in children applying i-Scan. **Methods:** Prospective, descriptive, cross-sectional study, applying i-Scan during colonoscopy in pediatric patients with polyposis, period 2020-2021. Variables: age, sex, symptoms, polyp morphology, color characteristics, surface and

vessels with i-Scan (ICE classification) and histology. **Results:** 26 patients with 44 polyps, preschool 61.54%, male 20/26 (76.92%); rectal bleeding symptoms 21/26 (80.77%). By Paris classification; polyps 0-Ip 25/44 (56.82%); rectal location 20/44 (45.45%) and 9/44 (20.46%) in other colonic segments. Solitary polyps 73.08%, size 1-2cm 61.54%. With ICE (i-Scan) classification, 2/44 (4.55%) adenomatous polyps characterized with a pattern of surface and vessels, and 42/44 (95.45%) non-adenomatous. With color 5/44 (11.36%) adenomatous and 39/44 (88.64%) non-adenomatous. Individual predictive capacity of the surface and vessel pattern was sensitivity 66.7%, specificity and PPV 100% and NPV 97.6%. With color, 100% sensitivity and NPV, 95% specificity and 60% PPV were obtained. With the sum of the patterns, 2/44 (4.55%) were identified as adenomatous polyps and 42/44 (95.45%) as non-adenomatous, achieving 67% sensitivity, specificity and PPV 100% and NPV 98%, due to the histological detection of 3/44 (6.82%) adenomatous polyps. When comparing the chromoendoscopy findings with histology, a 0.788 Kappa index was obtained, indicating good agreement between both methods. **Conclusions:** i-Scan is a safe diagnostic tool for histological prediction of adenomatous polyps in real time, with a fast learning curve, and its routine use can be implemented in pediatric gastroenterology.

Keywords: chromoendoscopy, i-Scan, adenomatous polyp, non-adenomatous, colonoscopy, ICE classification.

Introducción

La colonoscopia constituye el estudio diagnóstico con mayor sensibilidad y especificidad de la patología colónica. A finales de los años sesenta se realizó la primera colonoscopia en el mundo con equipo de fibra óptica. Desde entonces se ha avanzado notablemente con nuevas tecnologías lográndose diagnósticos más acertados y con mejores resultados terapéuticos¹.

El gastroenterólogo pediatra inició el estudio del colon a través de los métodos radiológicos, los cuales permitían distinguir la anatomía, observándose macroalteraciones intraluminales además de evaluar la relación del colon con los otros órganos abdominales. Sin embargo, quedaba por evaluar la mucosa. Esto se consiguió desarrollando el estudio endoscópico a través de tubos rígidos de diverso largo y diámetro, que permitieron examinar lactantes pequeños generalmente hasta el colon sigmoides, posteriormente el advenimiento de los tubos flexibles y la videoendoscopia con posibilidades de incorporar accesorios capaces de tomar muestras de mucosas para biopsia y de realizar electrofulguraciones, hizo que este procedimiento fuera más cómodo y seguro tanto para el paciente como el operador, permitiendo alcanzar segmentos proximales del colon tanto desde el punto de vista diagnóstico como terapéutico².

Las indicaciones de colonoscopia pediátrica en la actualidad incluyen la evaluación de procesos infecciosos tipo disentería

de curso tórpido, sangrado digestivo bajo, estudio del paciente con anemia por deficiencia de hierro de etiología desconocida, evaluación de alteraciones observadas en enema baritado, remoción de pólipos, estudio diagnóstico de enfermedad inflamatoria intestinal, extracción de cuerpos extraños y dilatación de estrecheces colónicas³.

Los pólipos son las causas más comunes de hemorragia colorrectal en los niños^{4,5}. Estos se presentan en hasta el 1% de los niños y el 90% de estos son pólipos juveniles⁴, los cuales se caracterizan por ser lesiones hamartomatosas con poco potencial maligno, solitarios y de localización rectosigmoidea en el 80-90% de los casos^{6,7}. Cabe destacar que estudios recientes han demostrado que un número significativo de casos, presentan pólipos múltiples y localización proximal, lo que sugiere la necesidad de una colonoscopia total^{5,8}.

La colonoscopia con polipectomía se realiza con frecuencia en pacientes pediátricos en función de los síntomas y la mayoría de los pólipos identificados son pólipos pediculados juveniles benignos con un tallo vascular. Esto es diferente a los adultos donde la polipectomía a menudo se realiza como parte de una estrategia de detección y prevención del cáncer de colon y una mayor fracción de pólipos son sésiles o displásicos, por ende, en niños los resultados histológicos de los pólipos suelen ser de carácter benigno y sin displasia⁹.

Se debe señalar que la poliposis gastrointestinal dependiendo de la etiología, en pacientes pediátricos, puede ser un presagio de riesgo de cáncer y siempre requiere una evaluación completa. En la mayoría de los síndromes de poliposis, el riesgo de cáncer de por vida es superior al 50% y, en algunos casos, se acerca al 100%¹⁰.

La limitación de la colonoscopia con luz blanca respecto a la omisión de neoplasias avanzadas en un 6%, y de adenomas hasta un 25%^{11,12}, ha motivado el desarrollo de técnicas como la cromosendoscopia virtual, entre ellas el *sistema i-Scan*, para detectar alteraciones en un mayor número de pólipos, logrando la detección de adenomas y su caracterización¹³.

El i-Scan de alta definición, desarrollado por Pentax (HOYA, Japón), está basado en el procesamiento de la imagen captada por el CCD (*charge coupled device*) del endoscopio para aumentar el contraste de las estructuras vasculares y de los patrones de la mucosa del tracto digestivo^{14,15}, con resoluciones ópticas hasta de 1 300.000 píxeles¹⁶⁻¹⁹.

Dentro de la revisión bibliográfica se han encontrado muy pocos registros de estudios realizados en Venezuela sobre colonoscopia pediátrica, y en vista que los pólipos juveniles benignos y los pólipos hiperplásicos o inflamatorios son comunes en la práctica gastrointestinal pediátrica, resulta en un incremento de los costos la realización de rutina de biopsia para descartar lesiones polipoideas premalignas, además de la posibilidad de tomar decisiones de estudios de laboratorio antes de obtener el resultado histológico, en especial en los Síndromes de poliposis por el seguimiento que requieren. Así como el entrenamiento del endoscopista en la detección de lesiones premalignas y malignas. Se planteó la hipótesis que en ausencia de características adenomatosas en los pólipos

evaluados utilizando i-Scan, la probabilidad de anomalías histológicas en las biopsias de estos pólipos es baja. Por lo cual surge la siguiente interrogante ¿serán los hallazgos endoscópicos con nuevas tecnologías aplicando cromoendoscopia virtual (i-Scan) predictores del resultado histológico de la poliposis colónica en niños?

Pacientes y Métodos

Tipo y Diseño de Investigación

El trabajo consistió en una investigación de campo no experimental, ya que el factor de estudio no fue controlado por los investigadores, sino que se limitó a la medición de determinadas variables. Prospectivo, debido a que, el registro de los datos estuvo orientado al futuro. El nivel de investigación fue descriptivo ya que comprendió el registro, análisis e interpretación de las variables. Además de tipo transversal porque describe cual es el nivel o estado de una o diversas variables en un momento dado y la relación entre un conjunto de variables entre un punto en el tiempo²⁰.

Población y muestra de Estudio

La población estuvo compuesta por los pacientes a quienes se les realizó endoscopia digestiva inferior (EDI) en la Unidad de Gastroenterología y Nutrición Pediátrica, Hospital General Dr. Miguel Pérez Carreño, durante el período febrero 2020 - febrero 2021, quedando comprendida la muestra por los pacientes con diagnóstico de poliposis colónica que cumplieron con los criterios de inclusión.

Criterios de inclusión

1. Todos los pacientes pediátricos a los que se les realizó EDI y fueron diagnosticados con poliposis colónica.
2. Pacientes con poliposis colónica a los que se les aplicó cromoendoscopia virtual i-Scan, cuyo registro fue fotodocumentado.
3. Pacientes a los que se le realizó polipectomía y se obtuvo resultado histopatológico del mismo.
4. Consentimiento informado aceptado por los representantes de cada uno de los pacientes.

Criterios de Exclusión

1. Pacientes a los que no se les aplicó cromoendoscopia virtual.
2. Pacientes sin resultado histológico de pólipos extraídos.
3. Paciente cuyos padres no autorizaron el consentimiento para que sus representados fueran parte del estudio.

Técnica e Instrumento de recolección de datos

Procedimiento

Todos los estudios colonoscópicos se realizaron con el equipo, marca Pentax, modelo EPK-I diámetro 11,5mm. Se procedió durante la colonoscopia a describir la morfología de los pólipos

mediante el sistema de clasificación de París (Figura 1). El tamaño del pólipo se estimó con el diámetro de la pinza de biopsia abierta 7 mm. Posteriormente, el endoscopista con la aplicación de la cromoendoscopia i-Scan utilizando la clasificación de ICE, la cual clasifica el pólipo en adenomatosos o no adenomatoso de acuerdo a la presencia de dos características de las tres que definen cada categoría (tabla 1) para correlacionar luego con la histología. Esta observación de los pólipos fue llevada a cabo por dos observadores, un endoscopista practicante y uno experimentado. En el caso de no haber concordancia entre ellos, las imágenes fueron evaluadas en la fotodocumentación para la clasificación definitiva.

Aspecto endoscópico	Clasificación de París	Esquema	Características
Lesiones protuyentes (> 2,5 mm)	0-Ip		Pólipo pediculado clásico
	0-Isp	Mezcla 0-Ip/0-Is	Pólipo semipediculado
	0-Is		Pólipo sésil
Lesiones planas "ligeramente elevadas" (< 2,5 mm)	0-IIa		Lesión plana con ligera elevación regular
	0-IIa/c	Mezcla 0-IIa/0-IIc	Lesión plana con ligera elevación regular en los márgenes y discreta depresión central
Lesiones planas	0-IIb		Cambio mucoso "sin ninguna elevación"
	0-IIc		Depresión mucosa
	0-IIc/IIa	Mezcla 0-IIc/0-IIa	Depresión mucosa con muy ligera elevación en los márgenes

Figura 1. Clasificación de París para lesiones superficiales del tracto digestivo.

Fuente: Maiza E. Clasificación de París de las lesiones superficiales del tracto digestivo²¹.

La polipeptomía se realizó con la técnica de elevación de la base con solución fisiológica más adrenalina (1/10.000) y combinación de corte y coagulación en la excresis.

Tabla 1. Clasificación ICE de pólipos no adenomatosos y adenomatosos con sistema i-Scan.

	No adenomatoso	Adenomatoso
Color	Pálido Similar a la mucosa adyacente Bordes indiscretos	Rojizo Diferente a la mucosa adyacente Bordes claramente demarcados
Patrón de superficie	Fosos redondos de tamaño uniforme	Fosos ovales, tubulares o ramificados
Patrón de vasos	Aislados, delicados, similares a un encaje	Dilatados, irregulares

Fuente: Bouwens MW, Ridder R, Masclee AA, et al. Optical diagnosis of colorectal polyps using high-definition i-scan: an educational experience²².

Imágenes del patrón de referencia empleado por Bouwens²².

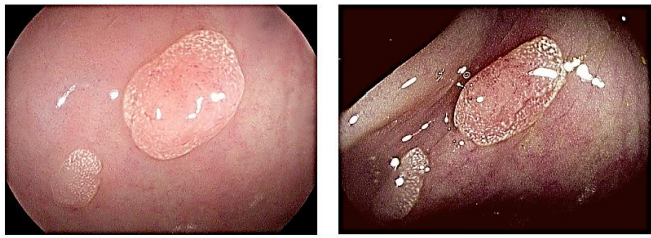

Figura 1. Pólipo no adenomatoso según clasificación ICE.

En la figura 1, se muestra la caracterización del pólipo no adenomatoso según clasificación ICE, de pólipos sésiles 0Is menores de 5mm, superficie pálida con criptas redondas de tamaño uniforme, vasos capilares aislados, delicados, similares a un encaje, observados con luz blanca de alta definición y filtro de cromoespectroscopia virtual i-Scan 3, respectivamente.

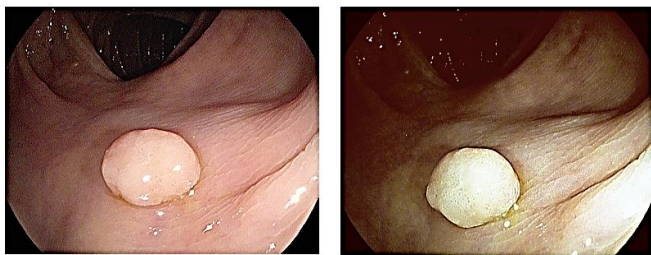


Figura 2. Pólipo no adenomatoso según clasificación ICE.

En la figura 2, se muestra la caracterización del pólipo no adenomatoso según clasificación ICE, pólipo sésile menor de 5mm, superficie pálida, patrón de criptas redondas de tamaño uniforme, vasos capilares aislados, delicados, similares a un encaje, observados con luz blanca de alta definición y luego con filtro de cromoespectroscopia virtual i-Scan 2, respectivamente.

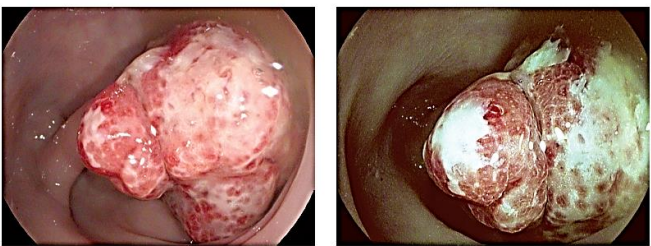


Figura 3. Pólipo adenomatoso según clasificación ICE.

En la figura 3, se muestra la caracterización endoscópica del pólipo adenomatoso según clasificación ICE, pólipo pediculado 0Ip de 15mm, con fosos ovales y tubulares, observados con cromoespectroscopia virtual i-Scan 1 y 2, respectivamente.

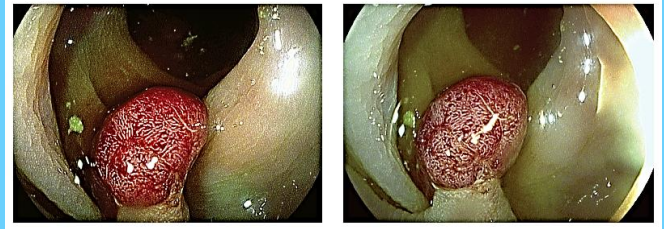

Figura 4. Pólipo adenomatoso según clasificación ICE.

En la figura 3, se muestra la caracterización endoscópica del pólipo adenomatoso según clasificación ICE, pólipo pediculado 0Ip de 10mm, de color rojizo, observado con cromoespectroscopia virtual i-Scan 2 y 3, respectivamente.

Los pólipos extraídos fueron fijados con formol y el procesamiento de la muestra histológica fue efectuado siempre por los mismos patólogos; posteriormente se registró en la historia clínica el resultado histológico obtenido.

Procesamiento de Datos:

Durante la endoscopia fueron fotodocumentados todos los pólipos a los que se les aplicó la cromoespectroscopia con sistema i-Scan y se registraron las características de la clasificación ICE de los pólipos hallados, así como la información sobre la ubicación, número y tamaño siendo vaciadas en una base de datos de acuerdo a los objetivos del estudio.

Análisis de Datos:

Se empleo el programa EPI-INFO, realizando el análisis cuantitativo, que consistió en la determinación de las frecuencias absolutas (cantidad) y relativas (porcentajes) de las mismas y el análisis cualitativo, que se basó en la interpretación de los resultados y comparación de los mismos con otros estudios, para así obtener las conclusiones de la investigación.

Se emplea la prueba de sensibilidad y especificidad, valor predictivo positivo (VPP) y valor predictivo negativo (VPN) para conocer el grado de predicción de la aplicación cromoespectroscopia con i-Scan en la identificación de pólipos adenomatosos y no adenomatosos, considerando el resultado histológico.

En la determinación de concordancia entre los resultados obtenidos con la cromoespectroscopia i-Scan y los obtenidos con la histología, los datos fueron procesados con el empleo del índice de Kappa, un instrumento diseñado por Cohen que ajusta el efecto del azar en la proporción de la concordancia observada²³.

Por otro lado, Landis y Koch propusieron una interpretación cualitativa del índice de Kappa utilizada clásicamente en la que la fuerza de concordancia se califica como: • pobre o débil para valores menores a 0,40, • moderada, para valores de entre 0,41 y 0,60, • buena, entre 0,61 y 0,80, y • muy buena para valores superiores hasta 1²³.

Resultados

Se estudiaron 26 pacientes utilizando el sistema i-Scan con el hallazgo de un total de 44 pólipos. El promedio de edad fue de $4,53 \pm 2,34$ años (8 meses a 14 años), con predominio del grupo de preescolares (61,54%). El sexo masculino fue el más frecuentes 20/26 (76,92%). Se encontró que 21/26 (80,77%) de los niños con pólipo colónico presentaron como sintomatología sangrado rectal, el cual se manifestaba como rectorragia o hematoquezia, de escasa cantidad y de duración mayor a 1 mes, tabla 2.

Tabla 2. Distribución por edad, sexo y sintomatología de pacientes con poliposis colónica.

	n	%
Sexo		
Masculino	20	76,9
Femenino	6	23,1
Edad		
<1 año	1	3,9
2-5 años	16	61,5
6-9 años	8	30,7
10-14 años	1	3,9
Manifestación clínica		
Sangrado rectal	21	80,8
Protrusión de masa por ano	5	19,2
Total	26	100

La morfología de los pólipos se describió según la clasificación de París durante la colonoscopia, 25/44 pólipos se clasificaron como lesiones polipoideas pediculadas 0-lp (56,82%), seguidos de pólipos sésiles 0-ls 12/44 (27,27%), tabla 3.

Tabla 3. Pólipos colorectales en niños según la Clasificación de París.

Clasificación	n	%
0-lp	25	56,8
0-ls	12	27,3
0-lsp	3	6,8
0-lp + 0-ls	4	9,1
Total	44	100

En la tabla 4, se muestran los resultados de la localización, tamaño y número de pólipos, la mayoría se encontraron en la zona rectal 20/44 (45,45%), y 9/44 (20,46%) pólipos se localizaron en otros segmentos como en colon ascendente y descendente. Considerando el número de pólipos por paciente, se encontró que fue más frecuente pacientes con pólipo único (73,08%) y usualmente con un tamaño entre 1-2 cm (61,54%), y se clasificaron como poliposis múltiple 5/26 (19,23%) y como síndrome de poliposis 2/26 (7,69%) de los pacientes estudiados.

Tabla 4. Descripción de los pólipos en niños según localización, tamaño y número.

	n	%
Localización del pólipo		
Recto	20	45,5
Rectosigmoide	15	34,0
Colon ascendente	2	4,6
Colon descendente	7	15,9
Tamaño del pólipo		
< 1cm	14	30,8
1-2 cm	25	61,5
> 3 cm	5	7,7
Total	44	100
Número de pólipos por paciente		
Pólipo único	19	73,1
Poliposis múltiple (2- 4)	5	19,2
Síndrome de poliposis (>5)	2	7,7
Total	26	100

Con el empleo de la clasificación ICE, los pólipos fueron caracterizados como adenomatoso y no adenomatosos basándose en la descripción del patrón de superficie y vasos, así como en el color. Con el patrón de superficie y de vasos a la cromosondoscopia, se catalogaron como pólipos adenomatosos 2/44 (4,55%) y como no adenomatosos 42/44 (95,45%). De acuerdo al color con i-Scan se agruparon 5/44 (11,36%) como adenomatosos y 39/44 (88,64%) pólipos como no adenomatosos, tabla 5.

Tabla 5. Pólipos adenomatosos y no adenomatosos utilizando la clasificación ICE, sistema i-Scan.

Clasificación	Adenoma-toso	No adenomatoso
Patrón de superficie		
Fosos ovales, tubulares o ramificados	2	0
Fosos redondos de tamaño uniforme	1	41
Patrón de vasos		
Dilatados, irregulares	2	0
Aislados, delicados similar a un encaje	1	41
Color		
Rojizos, diferente a la mucosa, bordes demarcados	3	2
Pálido similar a la mucosa adyacente bordes indiscretos	0	39

Tabla 6. Criterios para valorar capacidad predictiva del sistema i-Scan con respecto al resultado histológico de los pólipos colónicos en pediatría

Criterios para valorar capacidad predictiva	Patrón de superficie	Patrón de vasos sanguíneos	Patrón de color
Sensibilidad	66,7%	66,7%	100%
Especificidad	100%	100%	95%
VPP	100%	100%	60%
VPN	97,6%	97,6%	100%

Para determinar la capacidad predictiva del sistema i-Scan con respecto al resultado histológico, se evaluaron cada una de las características de la clasificación ICE de manera independiente, encontrándose para el patrón de superficie y vasos capilares resultados similares con una sensibilidad del 100% y una

especificidad del 98%, VPP del 67% y un VPN en 100% para identificar el tipo histológico de los pólipos evaluados. Por su parte las características del color de los pólipos utilizando i-Scan en cada caso, obtuvo un 100% para sensibilidad y VPN, 95% de especificidad y 60% de VPP, tabla 6.

Se realizó en cada pólipo evaluado, la sumatoria de todos los patrones de la clasificación ICE (superficie, vasos y color de los pólipos) donde al tener 2 o más de las características para un patrón se definía como adenomatoso o no, quedando identificados 2/44 (4,55%) pólipos con característica adenomatosa y 42/44 (95,45%) como no adenomatosos. En contraste, el resultado de la anatomía patológica de los pólipos identificó 3 pólipos como adenomatosos, Figura 5. Al considerar estos datos con la evaluación conjunta de los patrones se determinó una sensibilidad de 67%, especificidad y VPP de 100% y VPN en 98%.

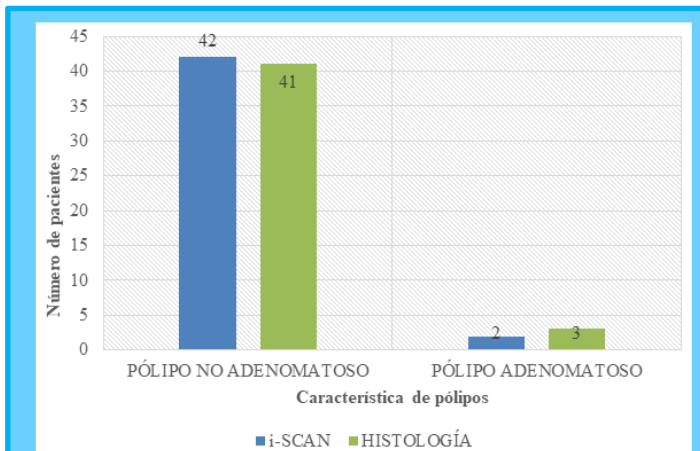


Figura 5. Concordancia entre el sistema i- Scan y la histología para la clasificación de pólipo como no adenomatosos y adenomatosos.

A su vez, al comparar los hallazgos obtenidos a través de la cromoendoscopia con los resultados de la histología se obtuvo un índice de Kappa de 0,788 (error estándar 0,209) con un I.C 0,3 a 1,1 indicando una fuerza de concordancia buena entre ambos métodos.

Tabla 7. Comparación de hallazgos obtenidos a través de la cromoendoscopia i-Scan en relación a los resultados de la histología de los pólipos hallados.

Conclusión a la cromoendoscopia	Resultados Histológicos			Total
	Pólipo juvenil	Pólipo hiperplásico	Adenoma tubular	
Pólipo no adenomatoso	21	20	1	42
Pólipo adenomatoso	0	0	2	2
Total	21	20	3	44

En la tabla 7, se describe el resultado histológico de los pólipos, donde hubo una frecuencia similar en los pólipos juveniles e hiperplásicos en la categoría de no adenomatosos y 3/44

(6,82%) reportaron en la histología adenoma tubular sin displasia.

Discusión

De los 26 pacientes en los que se realizó diagnóstico de poliposis colónica, se observó que la mayoría pertenecía al sexo masculino, siendo la edad preescolar la más afectada, resultados similares a los obtenidos por Galdos O y Flores N²⁴, en un estudio sobre colonoscopia en pediatría, publicado en el año 2008, en el que observaron que el grupo etario más frecuentemente sometido a polipectomía fue el de 1 a 5 años; seguido por los grupos de 6 a 10 años. A su vez se observó que el sexo masculino predominó sobre el femenino. Otros reportes internacionales, reconocen al sexo masculino como el más frecuentemente afectado, manteniéndose la relación 2:1 hasta la edad adulta^{25,26}. Estos reportes, sin embargo, no explican las causas de esta preponderancia en el sexo masculino, parecen ser otros los factores que inciden en la aparición de esta patología²⁷⁻²⁹.

En niños la indicación más frecuente de una colonoscopia es el sangrado rectal, sintomatología presentada por más del 80% de los pacientes estudiados con poliposis colónica. Similares resultados fueron obtenidos en 2009 por Haghi et al³⁰, quienes observaron sangrado rectal en el 78,5% de los niños con pólipos. Un porcentaje mayor fue reportado en el 2020 por Caballero et al³¹, en pacientes de edades pediátricas, donde predominó el sangrado rectal como síntoma de poliposis en el 93,6%. Un aspecto importante a destacar es que a pesar de que el sangrado rectal fue la principal causa de búsqueda de atención médica, ningún paciente tenía expresión clínica de un síndrome anémico severo, lo que indica que este es autolimitado.

El empleo de la clasificación de París fue de utilidad, ya que además de unificar la descripción endoscópica del pólipo, permitió en este estudio la toma de decisión sobre la conducta terapéutica, y la combinación de técnicas en la polipectomía con elevación de la mucosa. Considerando esta clasificación de París, lo más frecuente fueron los pólipos pediculados y con un tamaño mediano entre 1 y 2 cm, estando la mayoría localizados en recto. Si bien es cierto las lesiones pediculadas son consideradas de bajo riesgo en adultos³² en niños esto no está bien caracterizado. No obstante, son manejadas inicialmente con resección endoscópica y análisis anatómo-patológico.

Con respecto a la localización, se recomienda una necesaria colonoscopia completa dado que los pólipos juveniles se presentaron en una amplia gama de ubicaciones, tamaño y número. De todos los pólipos encontrados, la mayoría en este trabajo se ubicaron en recto (45,45%) y eran únicos (73,08%), similar a Lee et al³³ donde obtuvieron un 61,4% de los pólipos en recto y en forma solitaria. De manera semejante, este estudio concuerda con los resultados obtenidos por Cázares et al²⁶ donde reportaron que el 55.1% presentaba poliposis única y alrededor del 30% tres o más pólipos; siendo la localización más frecuente la rectal en 51% de los casos y la mediana del

diámetro de los pólipos hallados de 1.5 cm, la mayoría de los mismos pólipos pediculados. Cabe destacar que en el estudio se observaron algunos niños con poliposis múltiple o síndrome de poliposis, dato importante señalado por Lee et al³³, quienes refiere un mayor riesgo de cambio adenomatoso y sangrado repetido que puede provocar anemia por déficit de hierro, por lo que pueden requerir detección temprana y escisión.

Otro aspecto a destacar es la utilidad de la clasificación ICE para describir los pólipos considerando la sensibilidad y especificidad predictiva del sistema i-Scan para el resultado histológico, con cada parámetro independiente, donde el patrón de superficie y vasos capilares mostraron la capacidad de detectar los casos con pólipo adenomatoso con una especificidad y VPP del 100% para identificar correctamente los pólipos no adenomatosos, aunque la sensibilidad fue más baja, 66.7% debido a que un caso fue clasificado como no adenomatoso y resulto adenomatoso. A su vez la característica del color fue menos específica y con menor VPP como parámetro en todos los casos. Sin embargo, al realizar la clasificación ICE considerando la conjunción de los patrones (superficie, vasos y color de los pólipos) se obtuvo una sensibilidad intermedia del 67%, pero una alta especificidad, VPP Y VPN en 100%, 100% y 98% respectivamente para la predicción de la histología del pólipo. Resultados similares a los obtenidos por Hewett D, et al³⁴, quien al aplicar la clasificación ICE observó que el criterio de patrón de superficie arrojó la mayor especificidad y valor predictivo negativo para un diagnóstico de adenoma, logrando resultados similares con el criterio de patrón de vasos, con algunos evaluadores alcanzando el 100% de especificidad y valor predictivo negativo. Además, estos autores reportaron que el color fue el criterio menos predictivo, logrando una precisión significativamente menor que los vasos ($p < 0,0001$) y el patrón de superficie ($p < 0,0001$). La presencia de los 3 criterios para la histología adenomatosa (color, vasos y patrón de superficie) tuvo una especificidad del 100%, significativamente más alta que cualquiera de los criterios ($p < 0,0001$).

A través de la cromoendoscopia con i-Scan los pólipos se clasificaron según ICE como pólipos no adenomatosos en el 95,45% de los casos y solo un 4,55% de los pólipos como adenomatosos, estos últimos se encontraban en el grupo de pacientes que presentaba poliposis múltiple. En la bibliografía consultada no existen datos sobre aplicación de cromoendoscopia en pediatría, aunque esta herramienta diagnóstica ha sido ampliamente utilizada en pacientes adultos y se ha demostrado en numerosos ensayos al evaluar la predicción histológica con la técnica i-Scan, que los adenomas pueden predecirse con una sensibilidad de 82% y una especificidad de 96%^{35,36}. En una investigación realizada por Lee CK et al³⁷, donde un solo endoscopista experimentado realizó un estudio piloto para definir las características endoscópicas de pólipos de colon, bajo cromoendoscopia virtual a través análisis de al menos 100 imágenes endoscópicas de alta calidad tomadas con el sistema Olympus NBI y Pentax I-Scan demostró una eficacia diagnóstica similar entre NBI y el I-Scan. La sensibilidad, especificidad y las

precisiones diagnósticas generales fueron 88,8%, 86,8% y 87,8% en el grupo NBI y 94,6%, 86,4% y 90,7% en el grupo I-Scan. En otro estudio prospectivo el i-Scan pudo predecir el resultado histológico con alta seguridad (96,85%) a través de la clasificación de Kudo³⁸. Sucesivos estudios con este objetivo primario^{37,39,40} o secundario⁴¹ han comprobado la alta precisión del i-Scan en la clasificación de los pólipos en adenomatosos y no adenomatosos.

En relación a los resultados histológicos la mayoría de los pólipos pertenecían a la clasificación de pólipos juveniles, seguido de los pólipos hiperplásicos y solo en el 6,82% de los pólipos se reportaron como adenoma tubular sin displasia. Al comparar los hallazgos obtenidos a través de la cromoendoscopia virtual con los resultados de la histología se observó que solo en un caso el resultado no fue predecido adecuadamente con el i-Scan, lo que indica que es posible la aplicación de esta tecnología en pediatría donde la mayoría de los pólipos presentan características no adenomatosas pudiéndose prescindir del estudio histológico en países donde el alto costo de salud genera inconvenientes a la hora de procesar la histología, además en la mayoría de los casos el resultado histológico no cambio la conducta de seguimiento ni el tratamiento, tomando en cuenta que los pacientes en los que se sospeche síndrome de poliposis deben tener un seguimiento riguroso ya que este grupo presenta mayor riesgo de lesiones precancerígenas.

Es importante acotar que según los hallazgos de un estudio prospectivo⁴¹, se encontró que después de una corta instrucción, endoscopistas con varios niveles de experiencia predijeron el resultado histológico al utilizar i-Scan con una precisión del 84%. Hallazgos parecidos fueron encontrados por Neuman⁴², con una precisión del 94,3% y una curva de aprendizaje que puede ser asimilada rápidamente. El uso rutinario del i-Scan permitiría a los examinadores menos hábiles alcanzar resultados comparables con endoscopistas experimentados, sugiriéndose más estudios prospectivos bien diseñados para que el gastroenterólogo pediatra se familiarice con estas nuevas tecnologías.

Conclusión

La poliposis colónica en pediatría es una causa frecuente de sangrado rectal crónico no anemizante presentándose predominantemente en pacientes de edad preescolar y del sexo masculino.

La aplicación de la clasificación de París para definir las lesiones halladas durante la colonoscopia permite hablar un lenguaje que puede ser entendido de manera universal en el ámbito gastroenterológico. Siendo las lesiones 01p las más frecuentes encontradas en el paciente pediátrico.

La mayoría de los pólipos encontrados en la colonoscopia se localizaban en recto, pero una colonoscopia completa con intubación cecal es indispensable para la detección de poliposis múltiples en niños.

El Síndrome de poliposis se ha asociado con la presencia de pólipos adenomatosos desde la edad pediátrica por lo cual ameritan un seguimiento más riguroso.

El sistema i-Scan utilizando clasificaciones avaladas en pacientes adultos como la ICE permite realizar una predicción histológica con buena sensibilidad, especificidad, VPP y VPN en la poliposis colónica pediátrica, permitiendo un seguimiento adecuado de pacientes en pólipos adenomatosos y disminución de gastos en salud.

Referencias

- Unzueta A, Villanueva, E, Rocha R, Peña J, Barrientos F. La colonoscopia. Análisis de 2,000 procedimientos. *Rev Gastroenterol Mex.* 2000; 65(3):104-108.
- Chavez E. ¿Cuál es la verdadera utilidad de la colonoscopia en el niño? *Rev. chil. Pediatr.* 2002; 73(1): 59-61.
- Squires R, Colletti R. Indications for Pediatric Gastrointestinal Endoscopy. A Medical Statement of the North American Society for Pediatric Gastroenterology and Nutrition. *J Pediatr Gastroenterol Nutr.* 1996; 23(2):107-10.
- Gelb A, Minkowitz S, Tresser M. Rectal and colonic polyps occurring in young people. *N Y State J Med.* 1962; 62:513-8.
- We J, Park H, Park J. The role of colonoscopy in children with hematochezia. *Korean J Pediatr Gastroenterol Nutr* 2011; 14:155-60.
- Jalihal A, Misra S, Arvind A, Kamath P. Colonoscopic polypectomy in children. *J Pediatr Surg* 1992; 27:1220-2.
- Poddar U, Thapa BR, Vaiphei K, Singh K. Colonic polyps: experience of 236 Indian children. *Am J Gastroenterol* 1998; 93:619-22.
- Lee HJ, Lee JH, Lee JS, Choe YH. Is colonoscopy necessary in children suspected of having colonic polyps? *Gut Liver* 2010; 4:326-31.
- Kay M y Wyllie R. Pediatric Colonoscopic Polypectomy Technique. *Journal of Pediatric Gastroenterology and Nutrition* 2020; 70(3):280-284.
- Rustgi AK. The genetics of hereditary colon cancer. *Genes Dev* 2007; 21(20):2525-38.
- Van Rijn J, Reitsma JB, Stoker J, Bossuyt PM, van Deventer SJ y Dekker E. Polyp miss rate determined by tandem colonoscopy: a systematic review. *Am J Gastroenterol* 2006; 101(2):343-50.
- Rex D, Cutler C, Lemmel G, Rahmani E, Clark D, Helper D, Lehman G y Mark DG. Colonoscopic miss rates of adenomas determined by back-to-back colonoscopies. *Gastroenterology* 1997; 112(1):24-8.
- Neumann H, Fujishiro M, Wilcox CM, Mönkemüller K. Present and future perspectives of virtual chromoendoscopy with i-scan and optical enhancement technology. *Dig Endosc* 2014; 26(1):43-51.
- Toccalino H, Guastavino E, Pinni F, Odonnell J & Williams M. Juvenile Polyps of the Rectum and Colon. *Acta Paediatrica.* 1973; 62(4): 337-340.
- Mestre JR. The changing pattern of juvenile polyps. *Am J Gastroenterol* 1986; 81(5):312-4.
- Hoffenberg EJ, Sauaia A, Maltzman T, Knoll K, Ahnen DJ. Symptomatic colonic polyps in childhood: not so benign. *J Pediatr Gastroenterol Nutr.* 1999; 28(2):175-81.
- Pillai RB, Tolia V. Colonic polyps in children: frequently multiple and recurrent. *Clin Pediatr (Phila).* 1998; 37(4):253-7.
- Bartnik W, Butruk E, Ryzko J, Rondio H, Rasiński A y Orłowska J. Short- and long-term results of colonoscopic polypectomy in children. *Gastrointest Endosc* 1986; 32:389-92.
- Durno CA. Colonic polyps in children and adolescents. *Can J Gastroenterol* 2007; 21(4):233-9.
- Instituto Nacional de Estadística, Geografía e Informática. Metodología de la Investigación. 2005. Disponible en: <http://www.inegi.org.mx/inegi/spc/doc>.
- Maiza E. Clasificación de París de las lesiones superficiales del tracto digestivo. *Gastroenterol latinoam* 2011; 22(2):123-126.
- Bouwens MW, de Ridder R, Masclee AA, et al. Optical diagnosis of colorectal polyps using high-definition i-scan: an educational experience. *World J Gastroenterol* 2013; 19(27):4334-4343.
- Hernández J, Espinosa J, Peñalosa M, Rodríguez J, Chacón J, Carrillo S, et al. Sobre el uso adecuado del coeficiente de correlación de Pearson: definición, propiedades y suposiciones. *Archivos Venezolanos de Farmacología y Terapéutica* 2018; 37(5):587-595.
- Galdos O, Flores N. Colonoscopia en pediatría: experiencia en el Servicio de Gastroenterología Pediátrica del Instituto Nacional de Salud del Niño, enero 2001 a diciembre 2005 [Trabajo de Investigación]. Lima: Universidad Nacional Mayor de San Marcos, Facultad de Medicina, Unidad de Posgrado; 2008.
- Páez J, Piñol N. Pólipos colónicos y poliposis gastrointestinal. En: Paniagua Estévez ME, Piñol Jiménez FN, editores. *Gastroenterología y Hepatología Clínica.* Tomo 5. La Habana. 2016. Pp1489-519.
- Cázares J, Zamudio V, Gómez E, Ortiz S, Cadena J, Toro E, et al. Pólipos gastrointestinales en Pediatría. *Acta Pediatr Mex* 2015; 36(3):158-63.
- Mougenot J, Baldassarre M, Mashako L, Hanteclair G, Dupont C, Leluyer B. Polypes recto-coliques de l'enfant. Analyse de 183 cas [Recto-colic polyps in the child. Analysis of 183 cases]. *Arch Fr Pediatr* 1989; 46(4):245-8.
- Kaminski M, Thomas-Gibson S, Bugajski M, Bretthauer M, Rees C, Dekker E, et al. Performance measures for lower gastrointestinal endoscopy: A European Society of Gastrointestinal Endoscopy (ESGE) quality improvement initiative. *United European Gastroenterol J* 2017; 5(3):309-34.
- González C, Garcían D, Aguilar N, et al. Higher adenoma detection rate with the endocuff: A randomized trial. *Endoscopy* 2017; 49(11):1061-68.
- Caballero C, Avalos R, Vázquez A. Caracterización clínica, endoscópica e histológica de los pólipos colorrectales en

- pacientes de edades pediátricas. Matanzas. Rev Med Electrón 2020; 42 (4):2008-2019.
31. Haghí M, Monajemzadeh M., Motamed F., Moradi H, Mahjoub F, Karamian H, et al. Colorectal Polyps: A Clinical, Endoscopic and Pathologic Study in Iranian Children. Medical Principles and Practice 2009; 18(1): 53–56.
32. Vleugels JLA, Hazewinkel Y and Dekker E. Morphological classifications of gastrointestinal lesions. Best Practice & Research Clinical Gastroenterology 2017; 31(4): 359-367. Disponible en: <https://doi.org/10.1016/j.bpg.2017.05.005>.
33. Lee BG, Shin SH, Lee YA, Wi JH, Lee YJ, Park JH. Juvenile polyp and colonoscopic polypectomy in childhood. Pediatr Gastroenterol Hepatol Nutr 2012; 15(4):250-255.
34. Hewett D, Kaltenbach T, Sano Y, Tanaka S, Sauders B, Ponchon T, et al. Validation of a Simple Classification System for Endoscopic Diagnosis of Small Colorectal Polyps Using Narrow-Band Imaging. Gastroenterology 2012; 143: 599–607.
35. Royero H. La cromoendoscopia virtual i-Scan y su aplicación en la detección y caracterización de los pólipos de colon. Rev Colomb Gastroenterol 2017; 32(1):31-37.
36. Hoffman A, Kagel C, Goetz M, Tresch A, Mudter J, Biesterfeld S, et al. Recognition and characterization of small colonic neoplasia with high-definition colonoscopy using i-Scan is as precise as chromoendoscopy. Dig Liver Dis 2010; 42(1):45-50.
37. Lee CK, Lee SH, Hwangbo Y. Narrow-band imaging versus I-Scan for the real-time histological prediction of diminutive colonic polyps: a prospective comparative study by using the simple unified endoscopic classification. Gastrointest Endosc 2011; 74(3):603-9.
38. Hoffman A, Sar F, Goetz M, Tresch A, Mudter J, Biesterfeld S, et al. High definition colonoscopy combined with i-Scan is superior in the detection of colorectal neoplasias compared with standard video colonoscopy: a prospective randomized controlled trial. Endoscopy 2010; 42(10):827-33.
39. Barros RA, Monteverde M, Barros RF, De Elizalde S, Barros AS. Seguridad de la resección con asa fría de lesiones colorrectales no polipoideas (0-IIa y 0-IIb) de hasta 20 mm. Acta Gastroenterol Latinoam 2014; 44:27-32.
40. Pigò F, Bertani H, Manno M, Mirante V, Caruso A, Barbera C, et al. i-Scan high-definition white light endoscopy and colorectal polyps: prediction of histology, interobserver and intraobserver agreement. Int J Colorectal Dis 2013; 28(3):399-406.
41. Hong SN, Choe WH, Lee JH, Kim SI, Kim JH, Lee TY, et al. Prospective, randomized, back-to-back trial evaluating the usefulness of i-SCAN in screening colonoscopy. Gastrointest Endosc. 2012; 75(5):1011-1021.
42. Neumann H, Vieth M, Fry L, Günther C, Atreya R, Neurath MF, et al. Learning curve of virtual chromoendoscopy for the prediction of hyperplastic and adenomatous colorectal lesions: a prospective 2-center study. Gastrointest Endosc 2013;78(1):115-20.