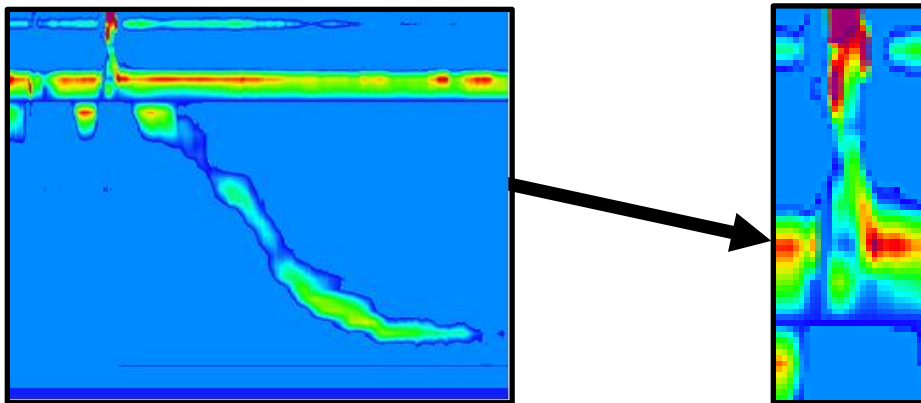


Imágenes: Disfagia orofaríngea de patrón restrictivo

César Edesio Louis 

Hospital Universitario de Caracas. Servicio y Catedra de Clínica Gastroenterológica. Escuela Luis Razetti. Caracas, Venezuela. Correo: cesarlouismd@gmail.com ORCID: [0000-0002-2218-0167](https://orcid.org/0000-0002-2218-0167)

Paciente de 63 años con clínica de disfagia orofaríngea, a quien se le realiza Endoscopia digestiva superior y Rx Esofagograma que evidencia: Divertículo de Zenker.



Se le realiza Manometría faringo-esofágica de alta resolución con catéter de estado sólido evidenciándose. Esfínter superior esofágico con relajación incompleta y presión de relajación integrada a los 0.8 seg. de 50 mmHg. Lo que sugiere ser la causa fisiopatológica del divertículo