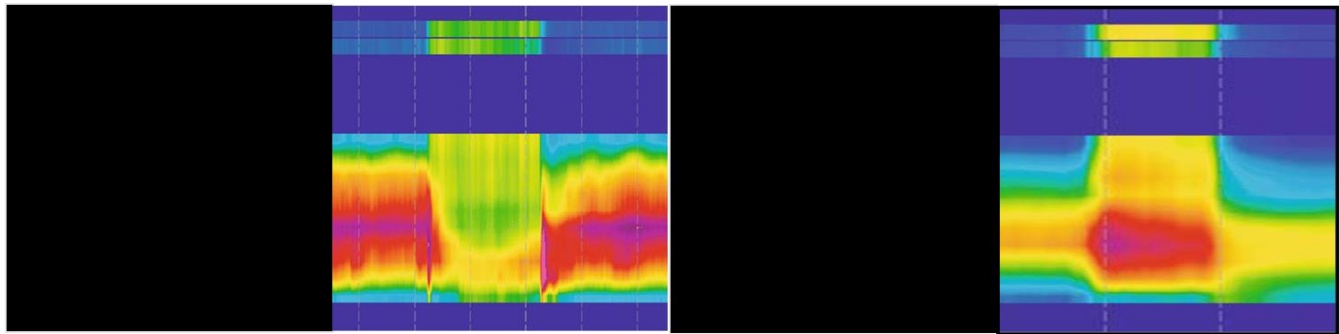


Imágenes: Manometría anorectal convencional y de alta resolución normal y anismo

César Edesio Louis 

Hospital de Clínicas Caracas. Caracas, Venezuela. Correo: cesarlouismd@gmail.com ORCID: [0000-0002-2218-0167](https://orcid.org/0000-0002-2218-0167)



A Normal

B

Anismo
Contracción paradójica del
esfínter anal externo con
la maniobra defecatoria