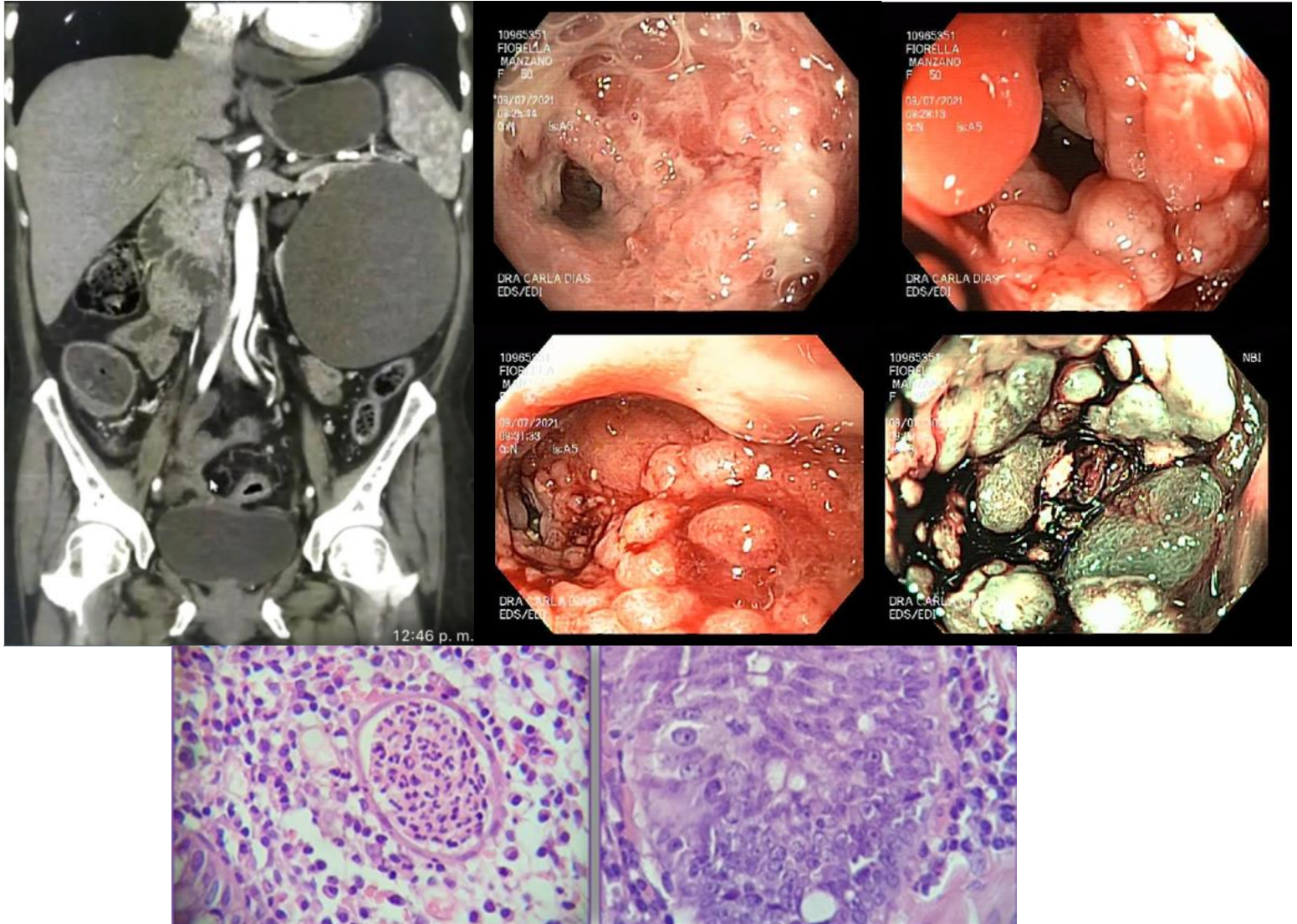


# Imágenes: enfermedad inflamatoria intestinal, rectocolitis ulcerosa, estenosis recto-sigmoides

Carla Dias 

Clínica Santa Paula. Caracas, Venezuela. Correo: [carladiasgastro@gmail.com](mailto:carladiasgastro@gmail.com) ORCID: [0000-0003-3359-3508](https://orcid.org/0000-0003-3359-3508)



Foco de displasia glandular de bajo grado, superficial, extensión lineal de 2 mm, presente en 1 fragmento de mucosa de 12 mm.

Colitis crónica severa con ulceraciones, pseudopólipos inflamatorios, atrofia glandular, desarreglo arquitectural, criptitis asimétrica compatible con **rectocolitis ulcerativa idiopática en actividad**.

\* Valoración de la actividad de la rectocolitis ulcerativa:

Geboes score: grado 4, subgrado 4.4

Índice de Nancy (2017): grado 4/4.