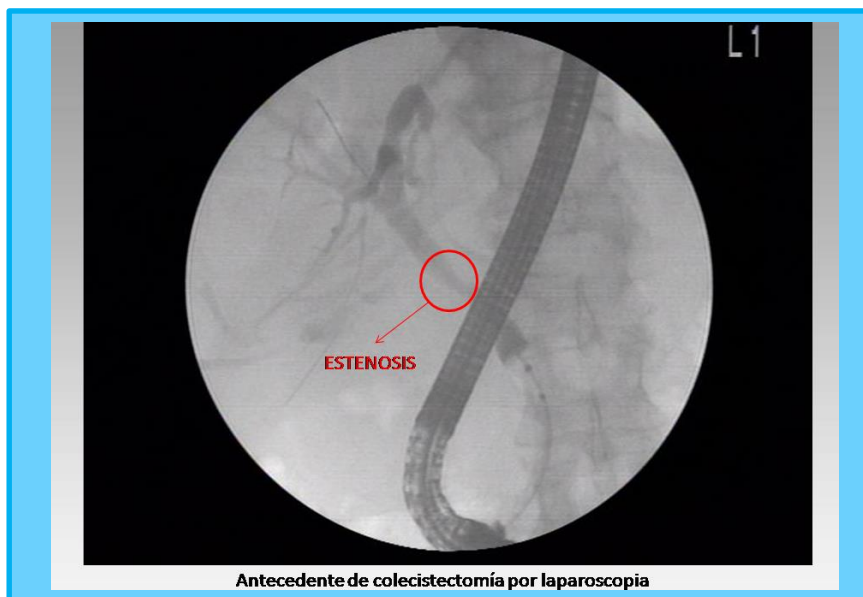
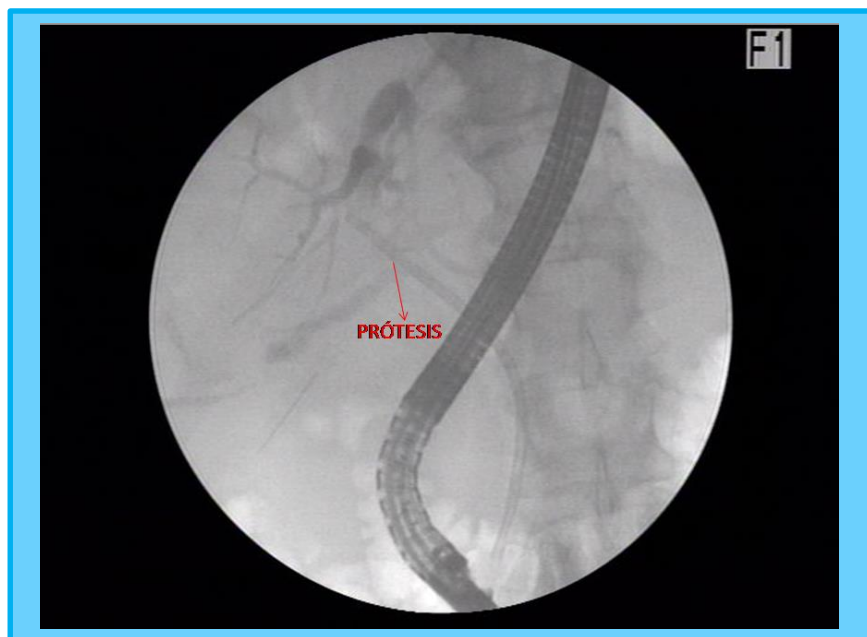


Imágenes: Estenosis post quirúrgica vía biliar principal

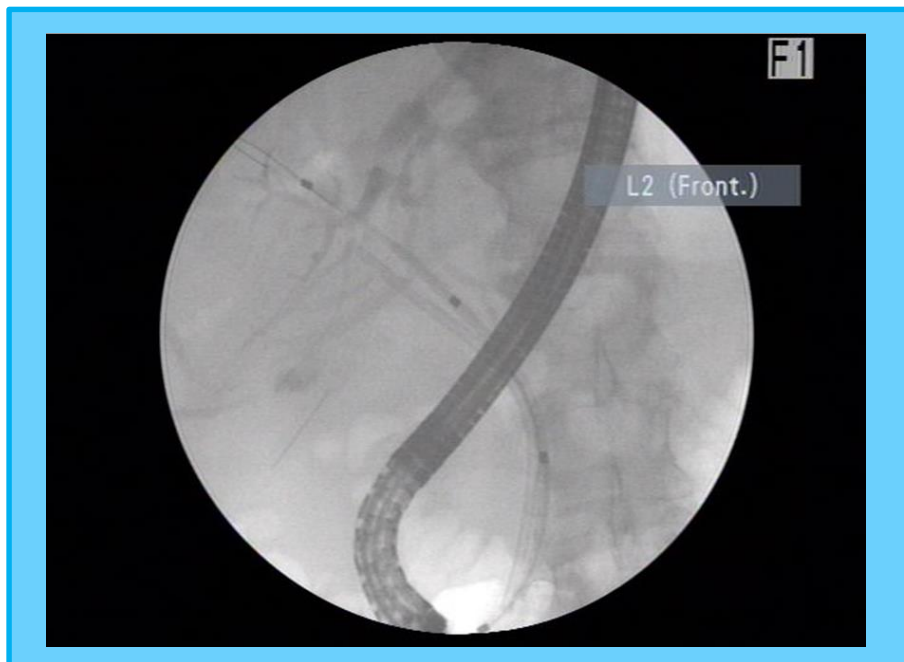
Dr. Hugo Gori Giménez



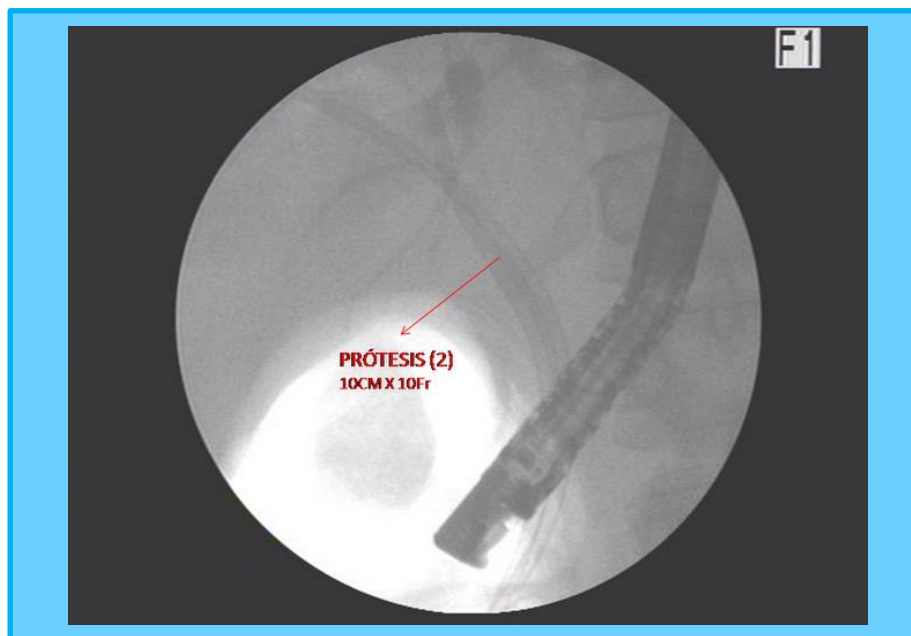
Estenosis Concentrica en conducto hepatocoledoco, bordes regulares. Bismuth I



Colocación prótesis plástica 10cm x 10 Fr.



Visión Prótesis plástica (1) y cánula introductora



Prótesis plástica (2) 10cm x 10 Fr