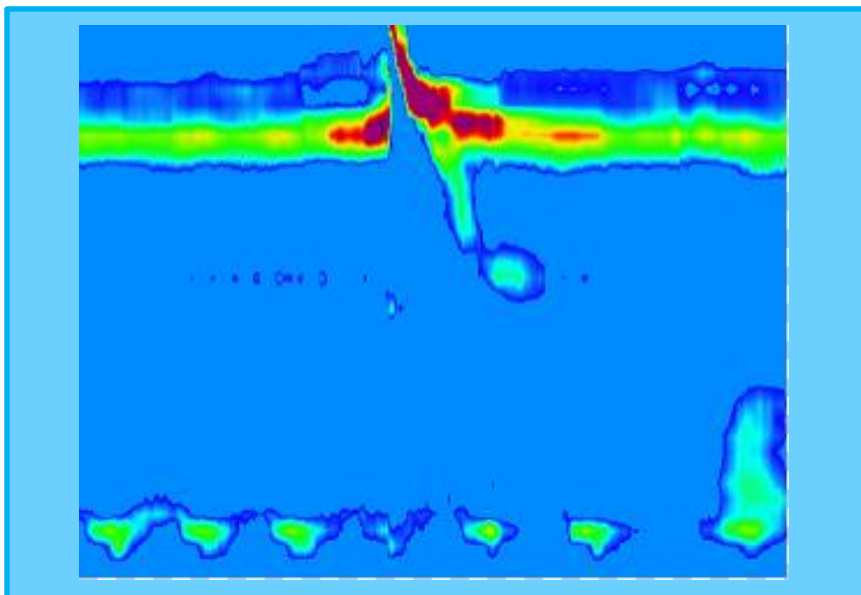
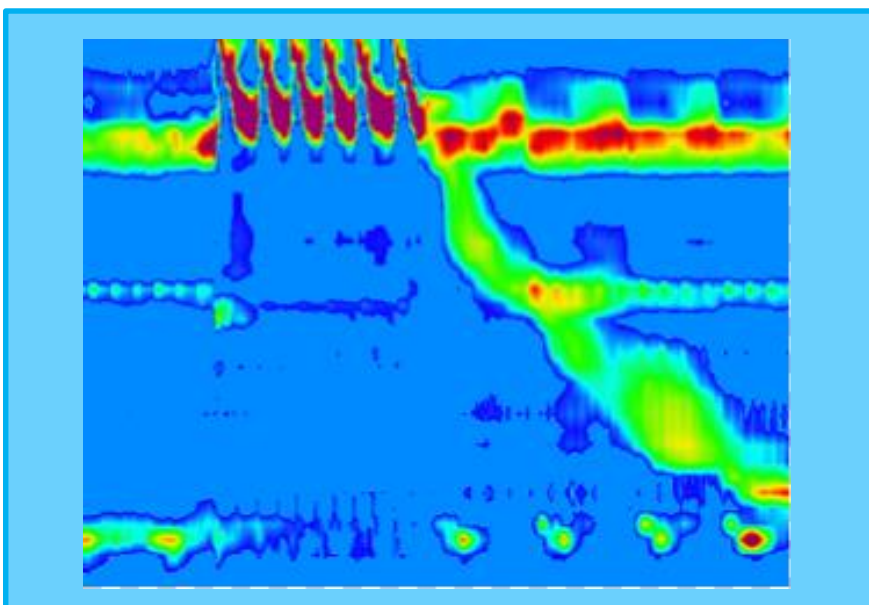


Imágenes: Manometría esofágica de alta resolución en paciente con ERGE

Dr. Cesar Louis Pérez



Se demuestra motilidad inefectiva (peristalsis fallida: integral de contractilidad distal $< 100 \text{ mmHg}\cdot\text{cm}\cdot\text{seg}$)



Degluciones múltiples repetitivas (prueba de provocación basada en la inhibición deglutoria) demostrando buena reserva peristáltica.