

Amiloidosis hepática localizada. Reporte de un caso

Autores Ankah, R¹; Díaz, A²; Peña, L³

1 Médico Internista, Hospital General "Dr. Miguel Pérez Carreño". Médico Gastroenterólogo, Hospital General del Este "Dr. Domingo Luciani". Caracas, Venezuela.

2 Médico Internista, Instituto Autónomo Hospital Universitario de Los Andes. Residente 1er año Gastroenterología, Hospital General del Este "Dr. Domingo Luciani". Caracas, Venezuela.

3 Médico Internista, Hospital Militar "Carlos Arvelo". Médico Gastroenterólogo, Hospital General del Este "Dr. Domingo Luciani". Caracas, Venezuela.

Afiliación

Revista GEN (Gastroenterología Nacional) 2020; 74(3): 117-120.

© Sociedad Venezolana de Gastroenterología. Caracas, Venezuela- ISSN 2477-975X.

Fecha de recepción: 23/03/2020

Fecha de revisión: 05/05/2020

Fecha de Aprobación: 28/05/2020

Resumen

La amiloidosis son enfermedades definidas por el depósito extracelular de material amiloide, la cual muestra diferentes manifestaciones de acuerdo a los órganos afectados.¹ En el presente caso estudiamos paciente masculino de 56 años de edad quien presentó aumento del perímetro abdominal, pérdida de peso de 15 kg y dolor en hipocondrio derecho, al examen físico se evidencia ascitis y hepatomegalia, con alteraciones paraclínicas como elevación de fosfatasa alcalina, GGT, ultrasonido abdominal que reporta hepatomegalia, con resultados serológicos virales negativos por lo que se realiza biopsia hepática la cual evidencia amiloidosis hepática.

Palabras clave: Amiloidosis localizada, hepatomegalia y biopsia.

LOCALIZED HEPATYC AMYLOIDOSIS. CASE REPORT

Summary

Amyloidosis are diseases defined by the extracellular deposit of amyloid material, which shows different manifestations according to the affected organs.¹ In this case we studied a 56-year-old male patient who presented an increase in abdominal girth, weight loss of 15 kg and pain in the right hypochondrium, physical examination shows ascites and hepatomegaly, with paraclinical alterations such as elevated alkaline phosphatase, GGT, abdominal ultrasound that reports hepatomegaly, with negative viral serological results, so a liver biopsy is performed which shows liver amyloidosis.

Key words: Localized amyloidosis, hepatomegaly, and biopsy.

Introducción

La amiloidosis es una entidad caracterizada por el depósito extracelular de material proteico fibrilar insoluble, cuya etiología puede involucrar diferentes proteínas séricas, las cuales presentan cambios conformacionales con adopción de una configuración de lámina antiparalela beta plegada, éstas fibrillas se pueden identificar en muestras de biopsia por su aspecto característico en microscopía electrónica con tinción de rojo Congo (que conduce a una birrefringencia verde bajo luz polarizada) y tioflavina T (que genera fluorescencia amarilla-verde intensa), dichos depósitos dan lugar a una amplia gama de manifestaciones clínicas de acuerdo a su naturaleza bioquímica, cantidad y patrón clínico (localizado o sistémico). Siendo las variedades localizadas una presentación infrecuente motivo de estudio.^{1,2}

Presentación del caso

Paciente masculino de 56 años de edad natural y procedente del estado Guárico sin patologías previas quien refiere inicio de enfermedad actual de 10 meses previos a valoración caracterizado por aumento del perímetro abdominal de aparición insidiosa asociado a astenia y adinamia, concomitante pérdida de peso de aproximadamente 15 kg no asociado a hiporexia posteriormente 5 meses de evolución se asocia dolor abdominal, de aparición insidiosa, localizado en hipocondrio derecho, de moderada intensidad, no irradiado, que cede parcialmente ante la ingesta de AINES, motivo por el cual acude a consulta donde es valorado.

Examen físico: FC: 86 lpm. FR: 17 rpm. Piel con presencia de cambios tróficos y turgencia disminuida, abdomen globoso, ruidos hidroaéreos presentes, depresible, doloroso a la palpación profunda en hipocondrio derecho, con hepatomegalia palpable, hepatometría 19, 12 y 10 cm.

Caso Clínico

118

Volumen 74 N° 3 julio-septiembre 2020

Se solicitan paraclínicos los cuales reportan:

Hematología: Hb: 15.1 gr/dl, leucocitos: 5000, Neu: 60%, Plt: 250.000,

Química sanguínea: AST: 120, ALT: 88, GGT: 788, FA: 684, ALB: 3.4, CREAT: 1.0, Marcadores tumorales: CEA: DLN, AFP: DLN, CA 19-9: DLN.

Serologías: HIV: NR, VHA: -, VHB: - VHC: -

Inmunológicos: negativos.

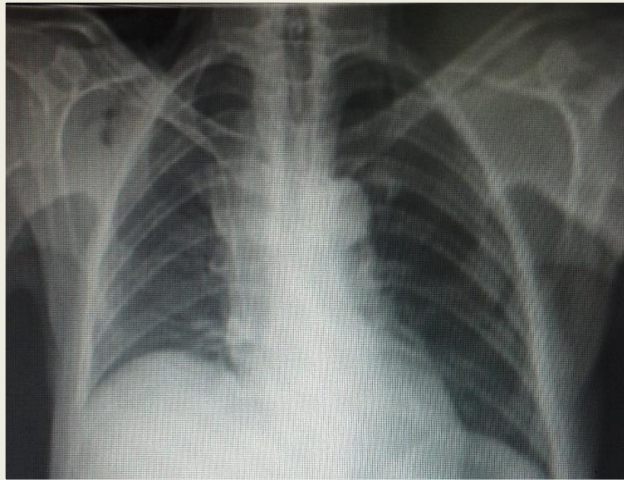


Figura 1. Rx de tórax PA: elevación de cúpula diafragmática derecha.

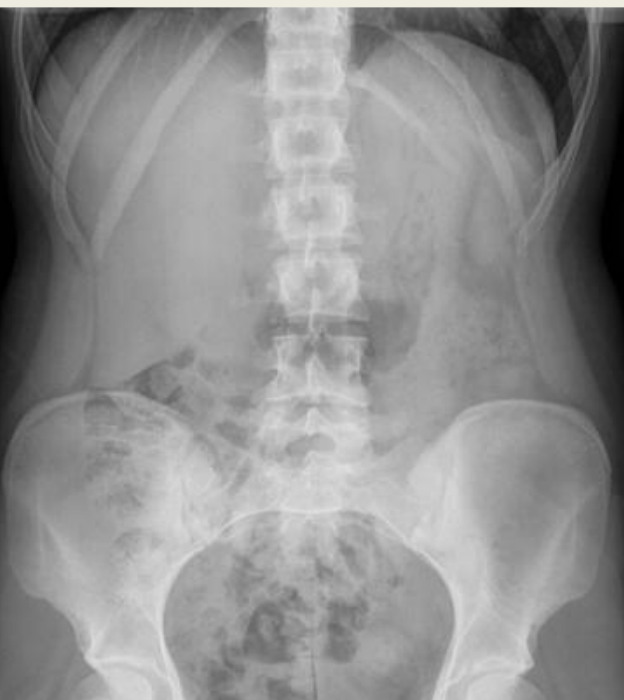

Figura 2. Rx de abdomen simple de pie: hepatomegalia.

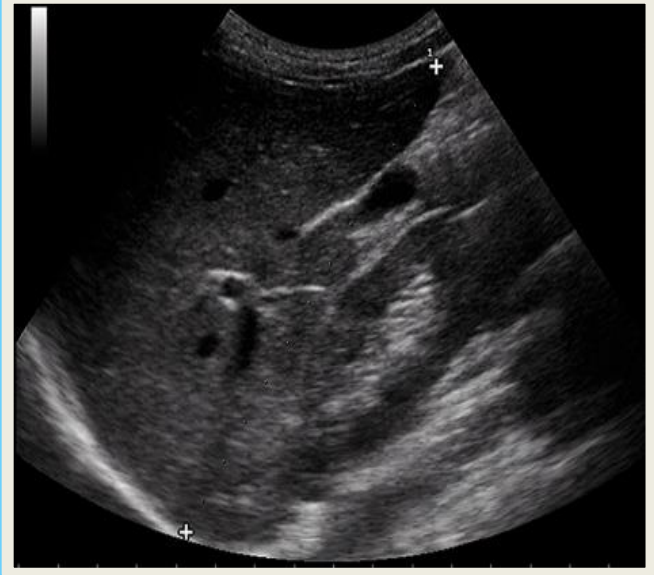

Figura 3. Ultrasonido Abdominal: ecogenicidad heterogénea. Lóbulo hepático derecho 183mm. Hepatomegalia.

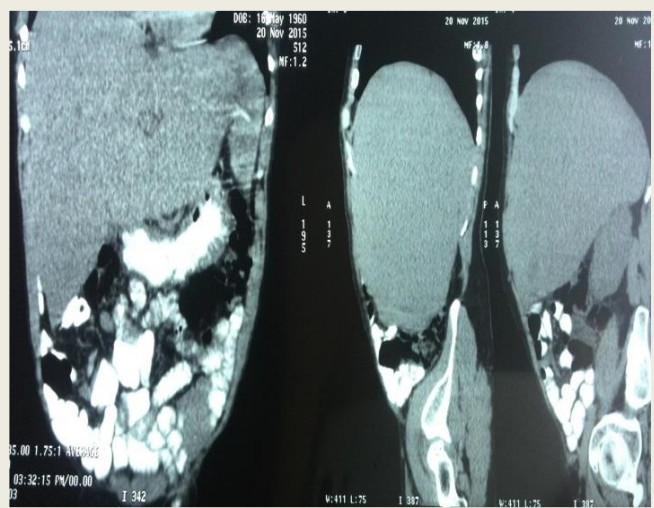


Figura 4. Tomografía de abdomen con doble contraste donde se evidencia hepatomegalia con pequeñas áreas de calcificación en segmento VII.

Biopsia hepática: deposición de amiloide en espacios peri-sinusoidales con birrefringencia verde manzana en microscopía de polarización Amiloidosis hepática.

Estableciéndose el diagnóstico de amiloidosis hepática.

Discusión

Las enfermedades amiloides son patologías poco frecuentes, que se definen según su naturaleza bioquímica, por la acumulación en tejidos y órganos de polímeros proteicos que

forman fibrillas insolubles, cuya etiología se debe a una inapropiada conformación terciaria de las proteínas o un déficit de los sistemas de eliminación, ocasionando mutaciones genéticas que alteran la función y configuración.

Los agregados generalmente son extracelulares y asumen una forma estructural antiparalela con plegamiento β^2 .

Se clasifican en base a su naturaleza en sistémicas o localizadas y según su composición:

-Amiloide compuesto por cadenas ligeras de inmunoglobulinas, relacionada con linfoma o mieloma (Amiloidosis sistémica primaria AL).^{3,4}

-Mutaciones de la transtiretina, proteína transportadora de hormona tiroidea y proteína transportadora de retinol (Amiloidosis familiar AF).^{3,4}

-Proteínas séricas de amiloide, la cual se presenta en caso de enfermedades inflamatorias como espondilitis anquilosante, enfermedad inflamatoria intestinal, enfermedad de Behçet, entre otras. Ó infecciosas como tuberculosis, lepra (Amiloidosis secundarias AA).^{3,4}

-Acumulación de β_2 microglobulina, ocurre en individuos con enfermedad renal crónica de larga evolución sometidos a diálisis (Amiloidosis localizada A β).^{3,4}

La incidencia es 8/1.000.000 de personas por año. Se consideran factores predisponentes el sexo masculino, edad avanzada y enfermedades crónicas³. Las manifestaciones clínicas del depósito de amiloide hepático suelen ser leves, siendo la hepatomegalia y la fosfatasa alcalina elevada los hallazgos más frecuentes. Los pacientes con amiloidosis hepática a menudo tienen síntomas concurrentes de fatiga, pérdida de peso y anorexia. La hepatomegalia está presente en el 57 al 83 % de los pacientes con amiloidosis hepática y no se correlaciona con la cantidad de depósito de amiloide. Si bien los pacientes pueden tener ascitis asociada, es más probable que esto se deba a insuficiencia cardíaca o hipoalbuminemia concurrentes. La enfermedad hepática crónica y la hipertensión portal son raras. La prueba anormal más frecuente de la función hepática es un nivel elevado de fosfatasa alcalina sérica.⁵

Es importante resaltar que las presentaciones de amiloidosis hepáticas localizada son raras, ya que se deben descartar manifestaciones extra hepáticas y realizar múltiples estudios para caracterizar su naturaleza sistémica o localizada como en nuestro caso clínico. Las características clínicas antes mencionadas, en nuestro paciente fueron hepatomegalia, síntomas constitucionales, alteraciones de marcadores de colestasis.

Los hallazgos imagenológicos incluyen en el ultrasonido abdominal ecogenicidad heterogénea de parénquima hepático además de hepatomegalia importante. La tomografía computarizada, se distinguen regiones difusas o focales de atenuación parenquimatosa disminuida con o sin calcificación extensa y en la resonancia magnética se muestra intensidad de señal significativamente aumentada en las imágenes ponderadas en T1 del hígado sin una intensidad de señal significativamente alterada en las imágenes ponderadas en T2.⁷

Aunque algunos informes de casos han sugerido que los pacientes con amiloidosis hepática tienen un mayor riesgo de hemorragia y / o rotura hepática después de la biopsia, esto no se ha demostrado de forma sistemática.⁵

El diagnóstico es realizado por obtención de muestras para estudios anatómo-patológicos, dichas biopsia son teñidas con hematoxilina y eosina, evidenciando el amiloide como una sustancia rosada, amorfa y cerosa con un artefacto característico de "agrietamiento".⁸ En pacientes con amiloide hepático, los depósitos generalmente se ven periportalmente en el espacio de Disse, pero ocasionalmente los depósitos son centrilobulares.^{8,9} Se puede observar atrofia de los hepatocitos debido a la compresión de las fibrillas amiloides. La presencia de fibrillas amiloides puede confirmarse por su aspecto característico en microscopía electrónica y por su capacidad para unir rojo Congo (que conduce a una birrefringencia verde bajo luz polarizada) o tioflavina-T (que produce una intensa fluorescencia amarillo-verde).^{9,10} Es importante tener en cuenta que las secciones de biopsia que son muy delgadas (es decir, 6 micras o menos) pueden no teñirse adecuadamente con rojo Congo.

Conclusión

La amiloidosis hepática localizada es una patología infrecuente, cuyas manifestaciones clínicas hacen al clínico enfrentar un reto, ameritando la realización de múltiples estudios imagenológicos y anatómo patológicos que finalmente definen el diagnóstico.

Referencias

1. Castillo M. et al. Amiloidosis Sistémica. México. Dermatol Rev Mex, 2015; (59) 208 - 218.
2. Sipe J. Bendson M. et al. Amyloid fibril protein nomenclature: 2012 recommendations from the Nomenclature Committee of the International Society of Amyloidosis. Informa health care. 2012; 19 (4) 167 -170.
3. Harrison. Principios de medicina interna 19e. McGraw-Hill: 137.
4. Lado FL, Ferreiro MJ, et al. Amiloidosis. Rev Form Continuada. 2000; 36 (4) 137 - 141.
5. Camilleri M. Gastrointestinal amyloidosis: Clinical manifestations, diagnosis, and management. UpToDate Sept 2020.
6. Cibeira M. Bladé J. Amiloidosis primaria: diagnóstico, pronóstico y tratamiento. Haematologica. 2011; (96) 13 – 17.
7. Yoon Moong Shin. Hepatic Amyloidosis. The Korean journal of Hepatology. 2011; 17 (1) 80 - 83.
8. Yim B. Kertowidjojo E. Poor Outcomes in Hepatic Amyloidosis: A Report of 2 Cases. Case Reports in Oncological Medicine. 2016; 2016: 7625940
9. Neha V. Rajalakshmi I. et al. Primary Hepatic Amyloidosis. The American Journal of Gastroenterology. 2016. 111; p S962.

10. Álvarez R, García R, et al. Amiloidosis sistémicas. *Actas Dermosifiliogr.* 2005; 96 (2) 69 - 82.
11. Lovat L, Persey M. The liver in systemic amyloidosis: insights from serum amyloid P component scintigraphy in 484 patients. *GUT.* 1998; 8 (42) 727 -734.
12. Nordling E, Abraham-Nordling M. Colonic amyloidosis, computational analysis of the major amyloidogenic species, Serum Amyloid A. *Comput Biol Chem* 2012; (39) 29 - 34.
13. Glenner GG. Amyloid deposits and amyloidosis. The beta-fibrilloses (first of two parts). *N Engl J Med* 1980; 302 - 1283.
14. Nienhuis HL, Bijzet J, Hazenberg BP. The Prevalence and Management of Systemic Amyloidosis in Western Countries. *Kidney Dis (Basel)* 2016; (1) 10 - 9.
15. Lim AY, Lee JH, Jung KS, et al. Clinical features and outcomes of systemic amyloidosis with gastrointestinal involvement: a single-center experience. *Korean J Intern Med.* 2015; 30 (4) 496-505.
16. Gertz MA. Hereditary ATTR amyloidosis: burden of illness and diagnostic challenges. *Am J Manag Care* 2017; 23 (7) 107-112.
17. Cowan AJ, Skinner M, Seldin DC, et al. Amyloidosis of the gastrointestinal tract: a 13-year, single-center, referral experience. *Haematologica* 2013; 98:141.
18. Freudenthaler S, Hegenbart U, Schönland S, et al. Amyloid in biopsies of the gastrointestinal tract-a retrospective observational study on 542 patients. *Virchows Arch* 2016; 468 (5) 569 - 77.
19. Okuda Y, Takasugi K, Oyama T, et al. [Amyloidosis in rheumatoid arthritis--clinical study of 124 histologically proven cases]. *Ryumachi* 1994; 34 (6) 939-46.
20. Menke DM, Kyle RA, Fleming CR, et al. Symptomatic gastric amyloidosis in patients with primary systemic amyloidosis. *Mayo Clin Proc* 1993; 68 (8) 763-7.