

Tratamiento combinado de esfinterotomía parcial y dilatación con balón en cálculos de gran tamaño. A propósito de un caso

Autores Roberto Ortega

Afiliación Médico gastroenterólogo. Urológico de San Román. Correo: rjoobr@hotmail.com

Revista GEN (Gastroenterología Nacional) 2020; 74(1): 33-38.

© Sociedad Venezolana de Gastroenterología. Caracas, Venezuela- ISSN 2477-975X.

Fecha de recepción: 23/10/2019

Fecha de revisión: 12/11/2019

Fecha de Aprobación: 29/11/2019

Resumen

Desde hace varios años, el procedimiento endoscópico tradicional para el tratamiento de las litiasis biliares menores o iguales a 10 mm es la PCRE más esfinterotomía o papilotomía endoscópica, seguidos de la instrumentación biliar con balón extractor o Cesta de Dormia. Sin embargo, el porcentaje de extracción exitoso es proporcionalmente menor al tamaño y a la morfología de la litiasis. Cuando las litiasis son de gran tamaño (15 - 20 mm) de diámetro y su morfología irregular, se recomienda su fragmentación o litotripsia previa a su extracción, con el objetivo de prevenir la impactación de las mismas, que, de ocurrir, podría requerir de una intervención quirúrgica para su resolución definitiva. Para la fragmentación de las litiasis o litotripsia, existen diferentes modalidades (litotripsia mecánica, electrohidráulica, con láser o extracorpórea). La mayoría de estas técnicas son costosas, laboriosas, su disponibilidad es reducida, y con frecuencia requieren de más de una sesión para lograr la fragmentación y extracción de la totalidad las litiasis, lo cual supone mayor exposición a la radiación. La técnica del uso de balones de expansión radial controlada (CRE) de grueso calibre (esofágicos o pilóricos, de 18 a 20 mm de diámetro), después de una esfinterotomía parcial o mediana, descrita por primera vez por Ersoz en 2003, es una alternativa eficaz a las técnicas de litotripsia para la extracción de litiasis de gran tamaño y/o de forma irregular. Estas requieren menor tiempo, por lo general una sola sesión, lo cual reduce el tiempo de exposición a la radiación para el paciente y para el personal médico. El porcentaje de éxito de extracción de litiasis de gran tamaño con esta técnica es muy elevado (94 - 100 %) con un porcentaje de complicaciones similar a la observada en la PCRE + extracción de litiasis menores de 10 mm (5 - 7 %).

Palabras clave: Esfinterotomía endoscópica, dilatación con balón, litotripsia

COMBINED TREATMENT OF PARTIAL SPHINCTEROTOMY AND BALLOON DILATION IN LARGE STONES. ABOUT A CASE.

Summary

For several years, the traditional endoscopic procedure for the treatment of gallstones less than or equal to 10 mm has been the ERCP plus endoscopic sphincterotomy or papillotomy, followed by biliary instrumentation with extractor balloon or Dormia Basket. However, the percentage of successful extraction is proportionally less to the size and morphology of the lithiasis. When the lithiasis are large (15 - 20 mm) in diameter and have an irregular morphology, their fragmentation or lithotripsy is recommended prior to their extraction, with the objective of preventing their impaction, which, if it occurs, may require a surgical intervention for its final resolution. For the fragmentation of lithiasis or lithotripsy, there are different modalities (mechanical, electrohydraulic, laser or extracorporeal lithotripsy). Most of these techniques are expensive, laborious, their availability is reduced, and they often require more than one session to achieve the fragmentation and extraction of all the lithiasis, which implies greater exposure to radiation. The technique of using large-caliber controlled radial expansion (CRE) balloons (esophageal or pyloric, 18 to 20 mm in diameter), after a partial or medium sphincterotomy, first described by Ersoz in 2003, is an alternative effective to lithotripsy techniques for the extraction of large and / or irregularly shaped lithiasis. These require less time, usually a single session, which reduces the radiation exposure time for the patient and medical personnel. The success rate of removal of large stones with this technique is very high (94 - 100%) with a percentage of complications similar to that observed in ERCP + removal of stones less than 10 mm (5 - 7%).

Key words: Endoscopic sphincterotomy, balloon dilation, lithotripsy.

Introducción

Los principales factores que dificultan la extracción de cálculos biliares son: 1.- Litiasis mayor de 15 mm. 2.- Cálculos en forma de barril, elongados, facetados. 3.- Ubicación periampular. 4.- Litiasis múltiple. 5.- Vía biliar muy dilatada y tortuosa. 6.- Estenosis distal del colédoco. 7.- Colangitis esclerosante. 8.- Anatomía modificada. 9.- Edad avanzada. 10.- Papila intradiverticular. 10.- Angulación del conducto biliar menor de 135 grados.

En el caso de litiasis de gran tamaño se disponen de diferentes técnicas: a.- Litotripsia mecánica. b.- Litotripsia vía colangioscópica: Spy glass, Colangioscopio o con el "Baby" endoscopio aplicando láser o energía electrohidráulica. c.- Litotripsia mecánica endoscópica. d.- Litotripsia extracorpórea. Estas técnicas son muy costosas y por lo general requieren más de una sesión. Otra técnica muy efectiva, con complicaciones similares y no mayores a la esfinterotomía más extracción de cálculos, es la combinación de esfinterotomía parcial seguida de dilatación con balón de expansión radial controlada (CRE) de gran calibre (esofágico o pilórico). Esta técnica es más rápida, segura y económica.

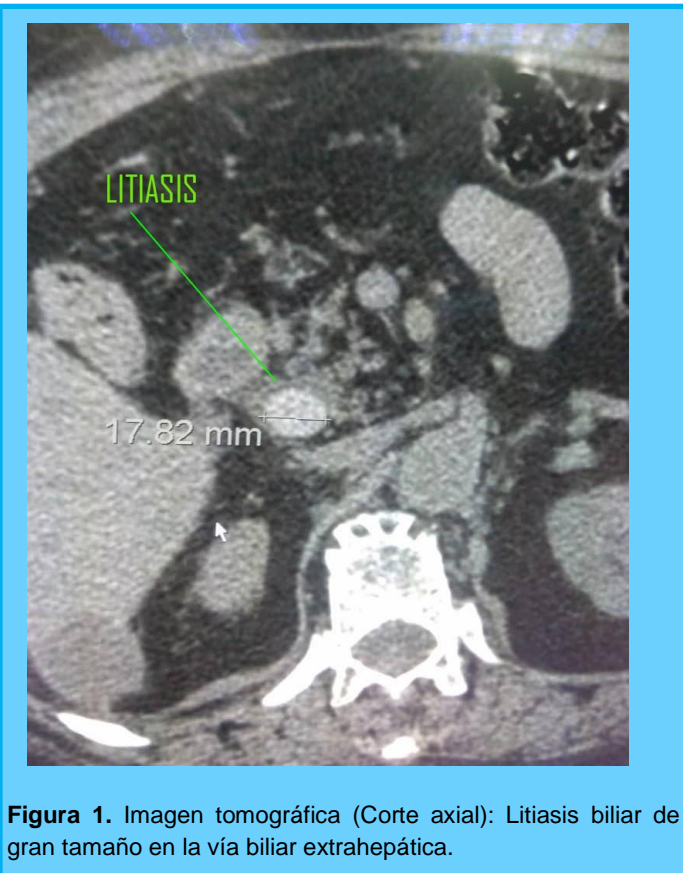


Figura 1. Imagen tomográfica (Corte axial): Litiasis biliar de gran tamaño en la vía biliar extrahepática.

Presentación del caso

Se trata del uso de la técnica combinada en una paciente de 78 años, hipertensa, colecistectomizada 8 años atrás, obesa, con antecedente de ángor pectoris, en tratamiento con Aspirina infantil, Valsartán y Bisoprolol, quien ingresó a emergencia con diagnóstico de colangitis ascendente que fue previamente controlada mediante la administración de Meropenem a razón de 1 gr IV cada 8 horas.

En la tomografía se observaron 2 litiasis en forma de barril, la mayor de ellas de casi 18 mm con gran dilatación de la vía biliar extrahepática. (Figuras 1 y 2).

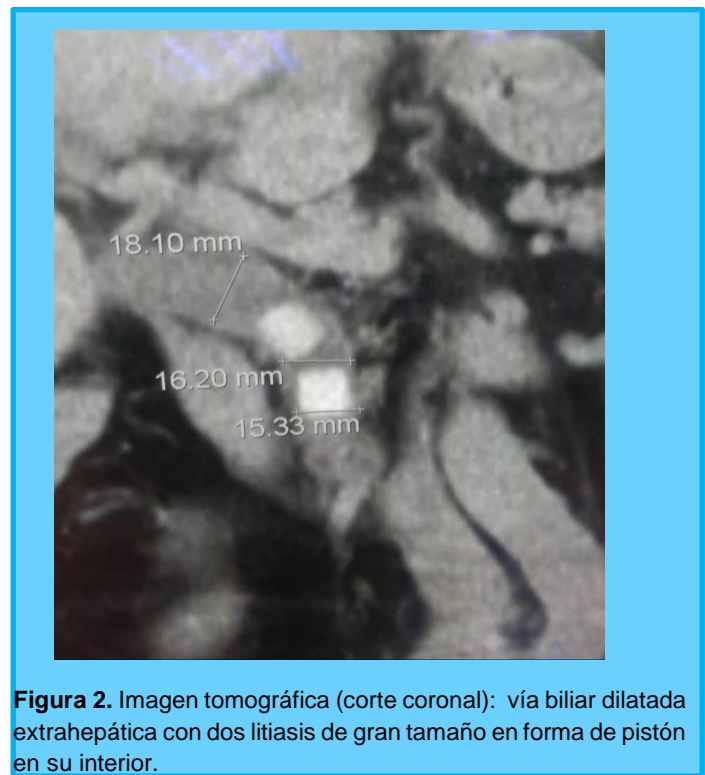


Figura 2. Imagen tomográfica (corte coronal): vía biliar dilatada extrahepática con dos litiasis de gran tamaño en forma de pistón en su interior.

En quirófano bajo anestesia general, con el paciente en decúbito ventral se practicó Pancreatocolangiografía retrógrada endoscópica (PCRE) observando: Papila de Vater abultada, con su orificio en el borde inferior de un divertículo, la porción distal e intrapapilar del colédoco divide al divertículo en dos (Figura 3). Se canuló de forma selectiva la vía biliar con un papilotomo de arco triple lumen Olympus modelo Clever Cut que fue inmediatamente estabilizado con el paso de una guía hidrofílica marca Cook modelo Tracer, de 0.025 french; se plenificaron las vías biliares con contraste hidrosoluble observando 3 litiasis en la vía biliar extrahepática, dos (2) en forma de "pistón", la mayor de ellas de aproximadamente 17 x 14 mm, y la tercera de forma de piramidal de menor tamaño (Figura 4 y 5). Se realizó papilotomía mediana, con corriente Endo Cut efecto 2 sin complicaciones inmediatas (Figura 6 y 7). Posteriormente se dilató la papila y el tercio distal del colédoco con un balón esofágico de expansión radial controlada (CRE) de 5.5 cm de

largo x 16 mm de diámetro máximo, marca Cook, tipo Quantum (no tiene canal para guía) lo cual hizo difícil su introducción en la vía biliar. El balón fue inflado bajo control fluoroscópico continuo hasta 14 mm durante 35 segundos, a una presión de 30 PSI hasta lograr la desaparición completa de “la cintura” de la papila (Figura 7 y 8). Luego se desinfló y se retiró en balón

esofágico CRE (Figura 10). Se pasó un balón biliar extractor sobre una segunda guía marca Boston Scientific, tipo Jagwire de 0.035 french, logrando la extracción de las 3 litiasis sin complicaciones (Figura 11 y 12). Una de las litiasis fue capturada con cesta de Dormia en la segunda porción del duodeno y fue extraída junto al Duodenoscopio (Figura 13).

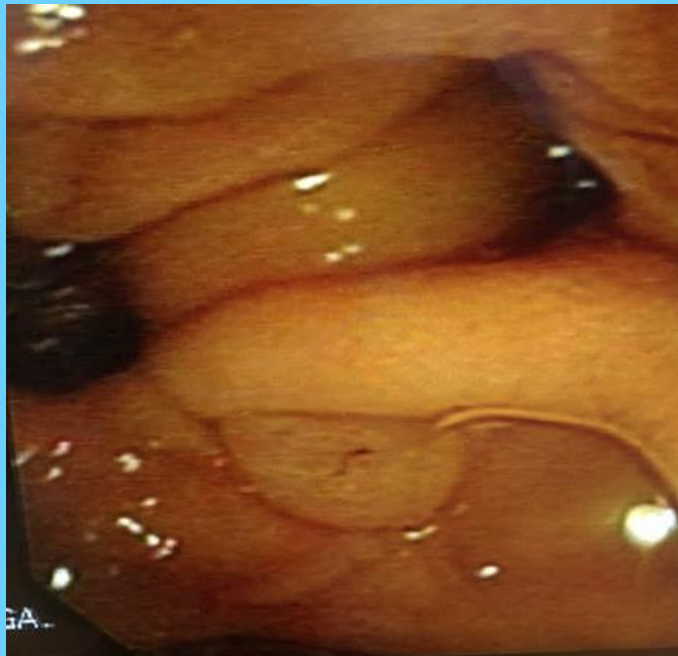

Figura 3. Papila en el borde inferior de un divertículo, la porción intraduodenal del colédoco abultada y dividiendo el divertículo en dos.

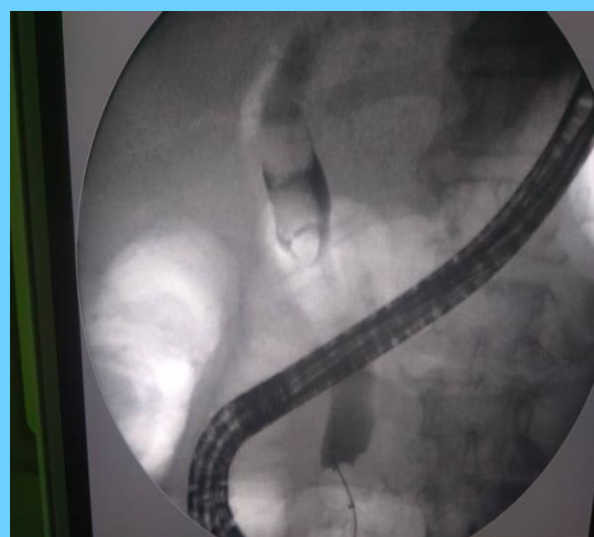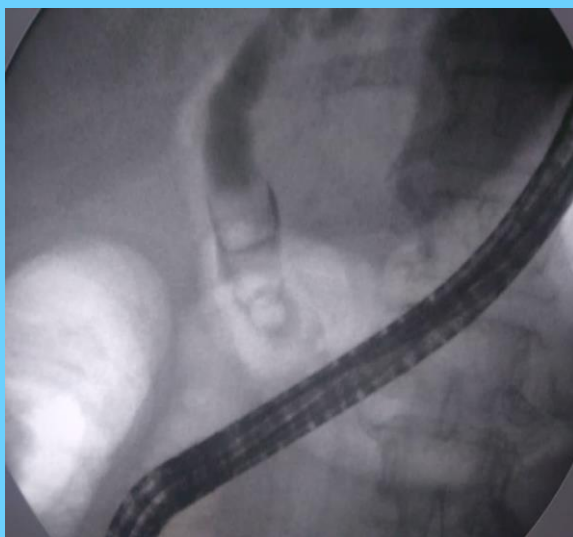


Figura 4 y 5. Tres litiasis en la vía biliar extrahepática (dos en forma de pistón y una de menor tamaño de forma piramidal).

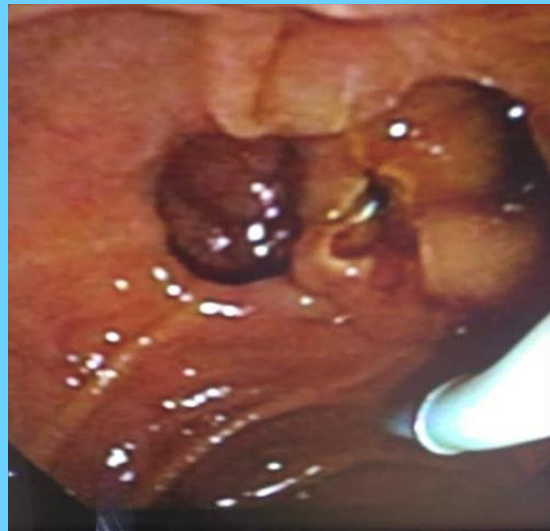
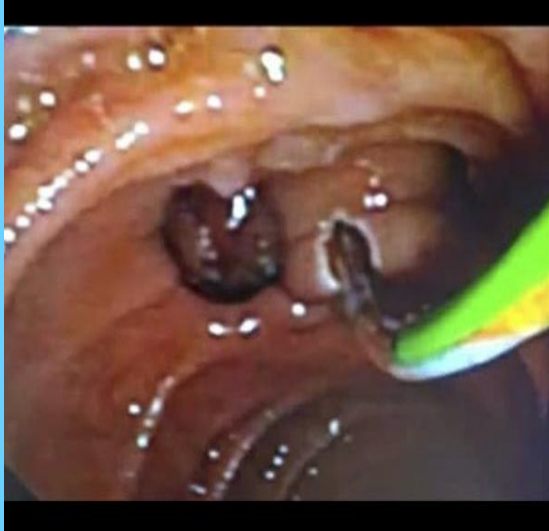
Figura 6 y 7. Papilotomía mediana.

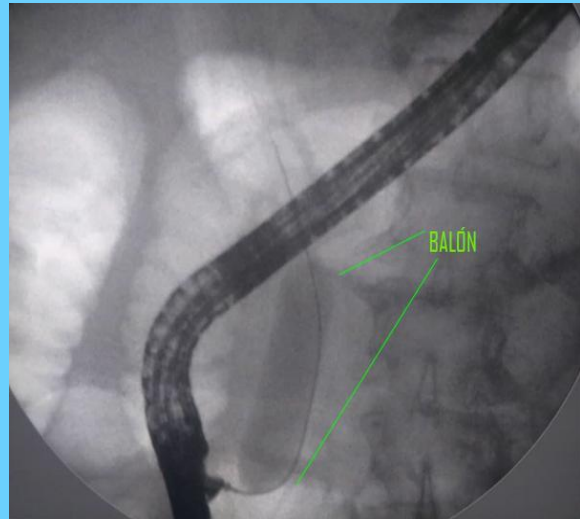
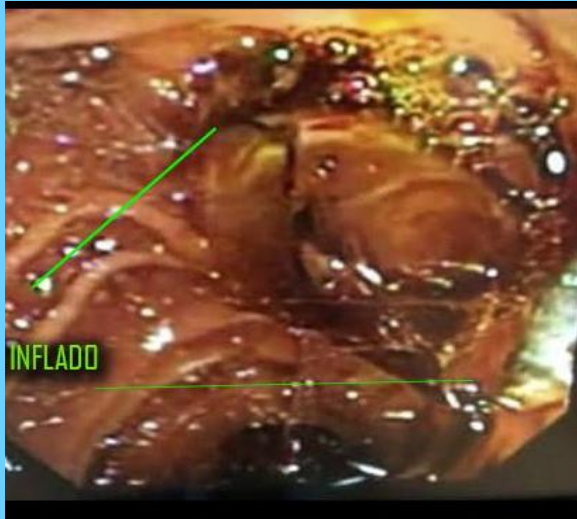

Figura 8 y 9. Imagen Endoscópica y radiológica del balón esofágico CRE durante la dilatación. En la imagen radiológica se observa un balón inflado con ausencia de "la cintura papilar".

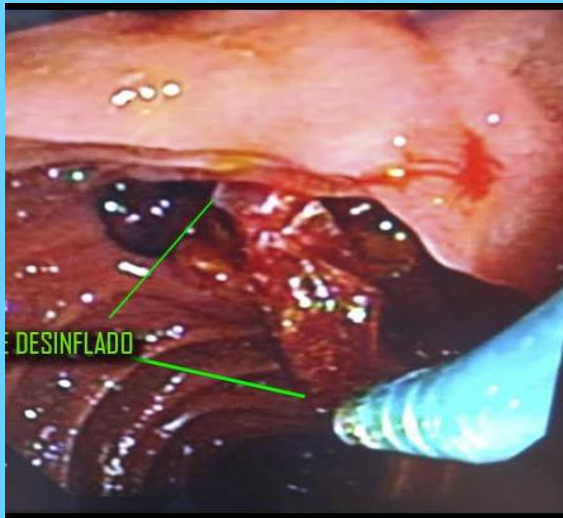


Figura 10. Balón CRE desinflado.

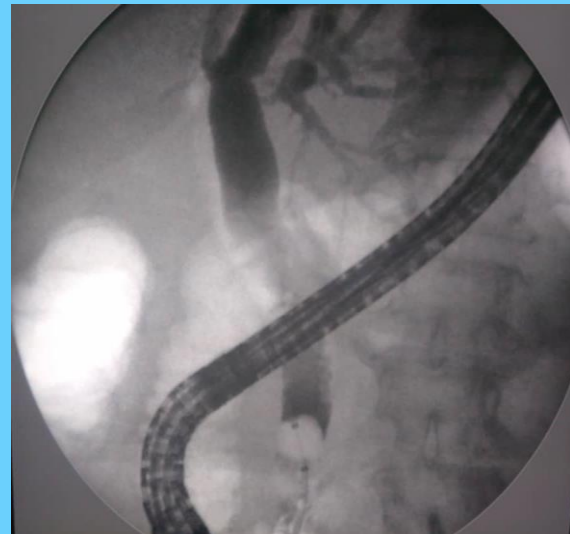
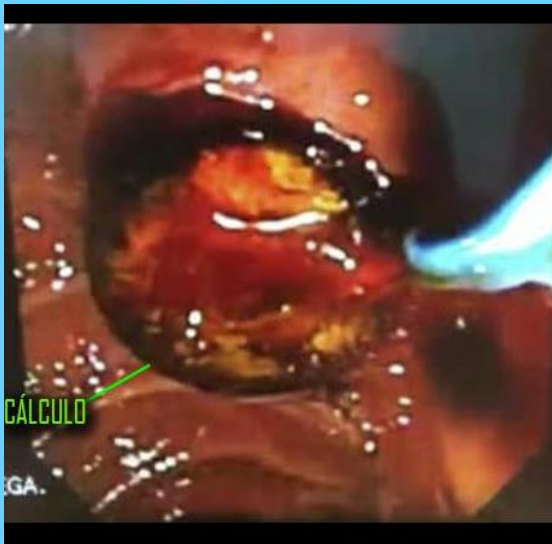
Figura 11 y 12. Momento de la extracción de una de las litiasis en forma de pistón e imagen fluoroscópica de la vía biliar libre de litiasis.



Figura 13. Litiasis en forma de pistón.

Discusión

Existen diversos factores que dificultan la extracción de cálculos de la vía biliar entre los cuales se cuentan los cálculos mayores de 15 mm y la papila intradiverticular. Se han descrito diferentes técnicas para la extracción de litiasis de gran tamaño, siendo una de ellas la combinación de esfinterotomía parcial más dilatación de la misma y del colédoco distal con balones de expansión radial controlada (CRE) de gran calibre, como en este caso.

La esfinterotomía puede ser de la mitad o un tercio de la longitud de la papila, estas dos longitudes de corte son las más recomendables, aunque está descrita la papilotomía completa. La dilatación debe realizarse lentamente bajo control fluoroscópico continuo, esto ayuda a desplazar el cálculo o los cálculos evitando que estos queden entre la pared del colédoco y el balón, lo cual podría producir una perforación del colédoco. El diámetro de insuflación máximo del balón CRE no debe ser mayor al del colédoco, ha de adaptarse al diámetro del colédoco

y al tamaño de los cálculos. Este ha de ser inflado hasta que desaparezca por completo “la cintura de la papila” bajo visión fluoroscópica. La duración de la dilatación es variable, se recomienda 1 a 3 dilataciones por 30 a 60 segundos. Durante la dilatación el balón debe mantenerse estable (mitad dentro y mitad fuera de la papila) para evitar que se desplace en sentido proximal o distal. Si quiere reusar el balón éste debe ser desinflado a presión negativa máxima. Se recomienda sacar el duodenoscopio con el balón fuera del canal terapéutico. Una vez desinflado y colapsado se debe poner la camisa o vaina protectora para sacarle todo el aire y el líquido (contraste diluido 25 o 50%), seguidamente se retira la camisa y extrae el balón fuera del canal. Para prolongar su uso se recomienda inflar y aspirar con solución varias veces para intentar lavar el contraste que tiende a pegar el balón internamente.

Esta técnica ha demostrado ser muy efectiva, con complicaciones similares a la esfinterotomía convencional más extracción de cálculos; pero a un costo muy inferior al de otros métodos empleados en estos casos.

Referencias

- 1.- Ersoz G, Tekesin O, Ozutemiz AO, Gunsar F. Biliary sphincterotomy plus dilation with a large balloon for bile duct stones that are difficult to extract. *Gastrointest Endosc.* 2003;57(2):156–9.
- 2.- Lee DK, Han JW. Endoscopic papillary large balloon dilation: guidelines for pursuing zero mortality. *Clin Endosc.* 2012;45(3):299–304.
- 3.- Attam R, Freeman ML. Endoscopic papillary large balloon dilation for large common bile duct stones. *J Hepatobiliary Pancreat Surg.* 2009;16(5):618–23.
- 4.- Donatelli G, Vergeau B, Dhumane P, Cereatti F, Fiocca F, Tuszynski T, Meduri B. Endoscopic partial sphincterotomy coupled with large balloon papilla dilation – Single stage approach for management of extra-hepatic bile ducts macro-lithiasis. *Video J Encycl GI Endosc.* 2013;1(3):636–9.
- 5.- Attasaranya S, Cheon YK, Vittal H, Howell DA, Wakelin DE, Cunningham JT et al. Large-diameter biliary orifice balloon dilation to aid in endoscopic bile duct stone removal: a multicenter series. *Gastrointest Endosc.* 2008;67(7):1046–52. doi: 10.1016/j.gie.2007.08.047
- 6.- Heo JH, Kang DH, Jung HJ, Kwon DS, An JK, Kim BS et al. Endoscopic sphincterotomy plus large-balloon dilation versus endoscopic sphincterotomy for removal of bile-duct stones. *Gastrointest Endosc.* 2007;66(4):720–6.
- 7.- Kim TH, Oh HJ, Lee JY, Sohn YW. Can a small endoscopic sphincterotomy plus a large-balloon dilation reduce the use of mechanical lithotripsy in patients with large bile duct stones? *Surg Endosc.* 2011;25(10):3330–7.
- 8.- Stefanidis G, Viazis N, Pleskow D, Manolakopoulos S, Theocharis L, Christodoulou C et al. Large balloon dilation vs. mechanical lithotripsy for the management of large bile duct stones: a prospective randomized study. *Am J Gastroenterol.* 2011;106(2):278–85.
- 9.- Draganov PV, Evans W, Fazel A, Forsmark CE. Large size balloon dilation of the ampulla after biliary sphincterotomy can facilitate endoscopic extraction of difficult bile duct stones. *J Clin Gastroenterol.* 2009;43(8):782–6.
- 10.- Kim HG, Cheon YK, Cho YD, Moon JH, Park DH, Lee TH et al. Small sphincterotomy combined with endoscopic papillary large balloon dilation versus sphincterotomy. *World J Gastroenterol.* 2009;15(34):4298–304