

# Imágenes del trimestre

Dra. Dianora Navarro. Unidad de Gastroenterología y Nutrición Pediátrica. Hospital Dr. Miguel Pérez Carreño. IVSS. Caracas, Venezuela.

dianora.navarro@gmail.com

Adolescente femenina 15 años, dolor abdominal, de moderada intensidad, localizado en hipogastrio.

**Exámen físico:** abdomen blando, sin visceromegalia, masa palpable en hipogastrio, de aproximadamente 10 cm, poco móvil, dura. Resto sin alteraciones.

**Ecosonograma abdominal:** en corte longitudinal se observa un tumor de gran tamaño, pared fina y múltiples tabiques, aspecto de “panal de abejas”, útero y vejiga desplazados hacia abajo.

**Videocolonoscopia:** patrón vascular conservado, vesículas y nódulos umbilicados escasos, a 25 cm desde margen anal, disminución de la luz, deformación y aspecto aplanado de la misma. Sin otras alteraciones.

## Se trata de:

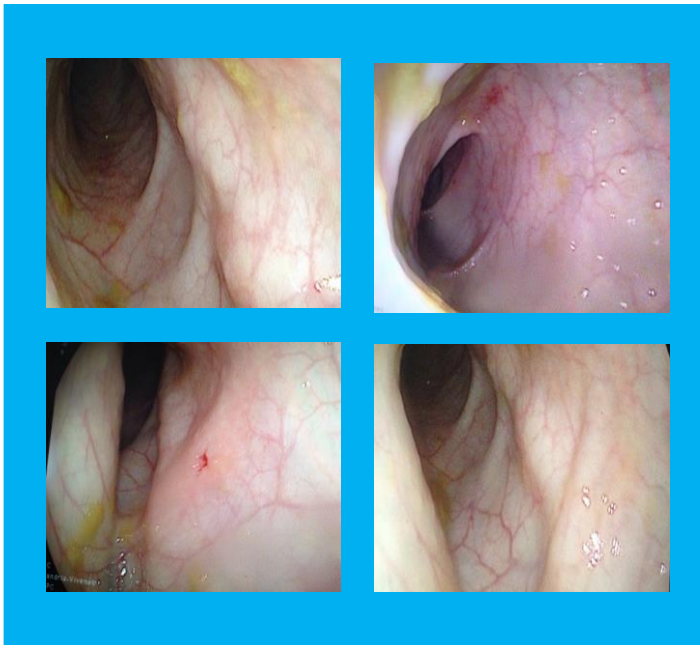
Compresión extrínseca de colon.

Compresión extrínseca de colon sigmoides con Hiperplasia nodular linfoide.

Compresión extrínseca colónica secundaria a Cistoadenoma mucinoso de ovario izquierdo.

## Conclusión:

Compresión extrínseca colónica secundaria a Cistoadenoma mucinoso de ovario izquierdo



**Histología postquirúrgica:** ovario izquierdo redondeado, pared de espesor variable, superficie interna lisa, contenido mucinoso, negativo para malignidad.

