

Biopsia con aguja ProCore guiada por ultrasonido endoscópico en lesiones del tracto gastrointestinal

Autores Daniella Ortega,¹ Dervis Bandres,² Sandra Romero,³ Carolina Díaz⁴, Victoria García³

Afiliación ¹Residente de Ecoendoscopia Servicio de Gastroenterología, Centro Médico Docente la Trinidad. Caracas-Venezuela. ²Gastroenterólogo, Jefe de ultrasonido endoscópico. Servicio de Gastroenterología, Centro Médico Docente la Trinidad. Caracas-Venezuela. ³Patólogo Centro Médico Docente la Trinidad. Caracas-Venezuela. ⁴Citotecnólogo Centro Médico docente la Trinidad. Caracas-Venezuela.

Revista GEN (Gastroenterología Nacional) 2018;72(1):10-15. Sociedad Venezolana de Gastroenterología, Caracas, Venezuela. ISSN 2477-975X

Autor correspondiente: Dervis Bandres. Dirección: Servicio de Gastroenterología, Centro Médico Docente la Trinidad. Edif. USI – 1, Control 21, Piso 1. Caracas-Venezuela. ORCID: <http://orcid.org/0000-0001-8272-603X>
Correos Autores: daniellaortega@hotmail.com; bandresd@gmail.com; saromero@gmail.com; mcdcitotec@gmail.com; vickygbarriola@gmail.com

Fecha de recepción: 05 de febrero de 2018. Fecha de revisión: 18 de marzo de 2018. Fecha de Aprobación: 24 de marzo de 2018.

Palabras clave: ultrasonido endoscópico; punción biopsia; Aguja ProCore; Tracto gastrointestinal.

ENDOSCOPIC ULTRASOUND-GUIDED PROCORE NEEDLE BIOPSY IN GASTROINTESTINAL TRACT LESIONS

Summary

Introduction: Endoscopic ultrasound is a procedure performed in different hospitals throughout the world, in our country this diagnostic method has been used since 1997, however there is no prior publication on the use of ProCore needle by endoscopic ultrasound, this nitinol needle technology incorporates a reverse bezel allowing core biopsy, The aim of this paper is to evaluate the diagnostic yield of endoscopic ultrasound-guided biopsies taken with ProCore needle in the gastrointestinal tract, who attended to our unit in the period January 2011 to December 2014. **Methods:** The study is descriptive, observational cross-sectional cohort. The procedures were performed using linear endoscopic ultrasound (GFUCT-140 Olympus, Japan), the same sampling technique was used in all patients, and all the punctures were performed by the same echoendoscopist. **Results:** 47 punctures in 41 patients, the distribution by gender 51% female and 49% male, by age group <50 years = 10%, 50-59 years = 24%, 60-69% = 37% is included, = 24% 70-79 years, 80-89 years = 5%; the distribution of biopsies by location: pancreas (49%), liver (17%), stomach (15%), lymph nodes (12%), esophagus (7%), others (15%). Pro-core needles 19G were used in 39% and 22G in 61% of punctures. According to biopsy results in 54% contributory diagnosis it was obtained. **Conclusion:** The puncture through endoscopic ultrasound with biopsy needle ProCore® core can be used in variety of lesions of the gastrointestinal tract, since its high yield of good histological samples.

Keywords: Procore Needle biopsy; Endoscopic ultrasound; Gastrointestinal tract.

Resumen

Introducción: El ultrasonido endoscópico es un procedimiento cada vez más realizado en diferentes hospitales a lo largo del mundo, en nuestro país este método diagnóstico - terapéutico está vigente desde 1997, sin embargo no existe ninguna publicación previa sobre el uso de aguja Procore guiada por ultrasonido endoscópico, esta aguja de nitinol incorpora la tecnología de un bisel inverso permitiendo la toma de biopsias de núcleo, por lo cual se tiene como objetivo valorar el rendimiento diagnóstico de las biopsias guiadas por ultrasonido endoscópico tomadas con aguja ProCore, en pacientes con lesiones del tracto gastrointestinal, que acudieron a nuestra unidad en el periodo comprendido de enero 2011 a diciembre 2014. **Métodos:** El estudio es de tipo observacional, descriptivo, de cohorte transversal. Los procedimientos se realizaron con ecoendoscopia lineal (GFUCT-140 Olympus, Japón), se utilizó la misma técnica de muestreo en todos los pacientes, así como todas las punciones fueron realizadas por un mismo ecoendoscopista. **Resultados:** se incluyeron 47 punciones realizadas en 41 pacientes, la distribución según género 51% femenino y 49% masculino, según grupos de edad <50 años= 10%, 50-59 años= 24%, 60-69 años= 37%, 70-79 años= 24%, 80-89 años= 5%; la distribución de pacientes según número de biopsias por localización páncreas (49%), hígado (17%), gástricas (15%), ganglio linfático (12%), esófago (7%), otros (15%). Se utilizaron agujas Pro-Core de 19G en un 39% y 22G en un 61% de las punciones, con asignación al azar. Según resultados de biopsias en 54% se obtuvo un diagnóstico contributivo. **Conclusión:** Las punciones a través de ultrasonido endoscópico con la aguja de biopsia de núcleo ProCore puede ser utilizada en diversidad de lesiones del tracto gastrointestinal, ya que las mismas arrojan muestras de alta calidad histológica, permitiendo un diagnóstico contributivo a los pacientes.

Introducción

La ecoendoscopia, endosonografía o ultrasonido endoscópico (USE) apareció hace más de 20 años atrás y se ha convertido en una técnica que se utiliza con mayor frecuencia en la práctica médica¹.

El USE es un procedimiento que combina la endoscopia convencional con la ecografía, es por tanto un procedimiento que brinda una inigualable información. El USE está conformado por un endoscopio flexible y una sonda procesador de ultrasonido que transmite múltiples imágenes por segundo, lo que permite reproducir en tiempo real las estructuras viscerales.

Las primeras aplicaciones clínicas se iniciaron al comienzo de los años ochenta y utilizaba un ultrasonido de tipo lineal que proporcionaba cortes sagitales haciendo difícil la interpretación de las imágenes. Posteriormente la firma Olympus presentó un prototipo que realizaba cortes transversales de 180° comparables con la tomografía computarizada con lo que facilitó la orientación espacial. Después de varias modificaciones, en 1986 la empresa pudo comercializar la cuarta generación de este tipo de instrumentos que ya podían realizar cortes de 360°².

La posibilidad de exploración se inicia desde la hipofaringe hasta la tercera porción del duodeno en el tubo digestivo alto, teniendo al alcance la exploración del mediastino, gran parte de la cavidad abdominal y estructuras viscerales como el lóbulo hepático izquierdo, glándula suprarrenal izquierda, el páncreas en su totalidad, el bazo, la vía biliar, el hilio hepático y esplénico, vasos mesentéricos superiores y sistema venoso portal. En el tubo digestivo bajo permite una exploración precisa de la pared de la región recto-sigmoidea, hasta unos 25cm del margen anal, lo que corresponde a la región de los vasos ilíacos y puede revisarse gran parte de las estructuras pélvicas como son los órganos reproductores, estructuras del aparato urinario distal, el tabique recto-vaginal tan importante en patología ginecológica y finalmente la exploración de la región anal².

El USE es una técnica relativamente reciente que ha tenido un desarrollo acelerado en los últimos 10 años, lo que ha permitido que sus indicaciones médicas se amplíen continuamente. Existen más de 2000 artículos científicos en la literatura que demuestran la exactitud de este método en el diagnóstico y estadiaje de condiciones benignas y malignas³.

Inicialmente el USE fue desarrollado como un método de diagnóstico, pero rápidamente ganó un papel para una variedad de aplicaciones terapéuticas. Estos avances se deben en gran parte a la introducción de los instrumentos de exploración lineales que pueden ser utilizados para colocar dispositivos a la vista del plano de ultrasonido, lo que permite realizar diversas intervenciones. La capacidad del USE para guiar una aguja fina en diversos tipos de lesiones no solo del tracto gastrointestinal sino también aquellas que se puedan alcanzar a través del mismo, asegura su papel en una variedad de entornos clínicos⁴.

Al desarrollarse la terapéutica ecoendoscópica las indicaciones han seguido en aumento y se han ampliado al mismo tiempo que la técnica se desarrolla por lo cual el USE es un recurso importante en el diagnóstico de distintas patologías por su baja morbilidad, alta sensibilidad y especificidad y una elevada precisión diagnóstica.

Uno de los avances dentro de la ecoendoscopia ha sido el poder obtener material de análisis mediante la aspiración con aguja fina, esta es una técnica indispensable para el diagnóstico de muchas enfermedades del tracto gastrointestinal y las estructuras adyacentes. Aunque globalmente similares, existen diferentes tipos de agujas que varían entre sí por algunas características específicas como lo son un botón de seguridad para control de profundidad de la aguja, mangos desechables o reusables, material de mejor definición para un control en tiempo real con el ultrasonido, un grosor variable y un peso menor⁵.

La aspiración con aguja fina guiada por ecoendoscopia, conocida por sus siglas como USE-PAAF, es reconocida por su alta precisión y baja tasa de complicaciones. Sin embargo, el resultado de la USE-PAAF es altamente dependiente de varios factores tales como la ubicación y características de la lesión, la experiencia del endosonografista, la técnica de muestreo y preparación de la muestra, el tipo y el tamaño de la aguja usada, y la presencia de un citopatólogo in situ para su rápida evaluación.

Paralelo a la PAAF se han desarrollado agujas para lesiones de tipo mesenquimales y para punciones en bloque necesarios en el estudio histoquímico de linfomas, como lo es la aguja tru-cut, que ha mejorado la precisión diagnóstica y ha facilitado el análisis para el patólogo. Éstas adquieren muestras de tejido más grandes, con núcleo, logrando la aspiración del tejido con la arquitectura conservada lo cual es beneficioso para el diagnóstico de ciertas enfermedades⁴⁻⁶. No obstante, por el grosor y poca flexibilidad de la misma su uso es limitado.

Para superar las limitaciones técnicas inducidas por la rigidez de la aguja de biopsia trucut, una nueva aguja fue lanzada en el año 2010, con generación de alta definición de agujas de biopsia de núcleo, EchoTip ProCore, Cook Medical (**Figura.1**). Esta modalidad se llama biopsia con aguja fina (FNB por sus siglas en inglés, PAAB en español) y es una alternativa más segura que la biopsia con aguja trucut y menos invasiva que la biopsia por cirugía abierta⁷.




Figura 1. Aguja EchoTip ProCore, Cook Medical

La EchoTip ProCore es una aguja de nitinol, desechable de un solo uso para PAAB, que se usa para tomar muestras de lesiones en la sub-mucosa, masas en el mediastino, nódulos y masas intraperitoneales, entre otras. Se basa en las ventajas de la aguja fina estándar y su uso y funcionalidad son casi idénticas. La trampa para la muestra que se encuentra en la punta de la aguja recibe la muestra de tejido, mientras que el bisel de la aguja promueve la colección de la muestra mediante la trasquilada del material de la lesión durante el movimiento en reverso de la aguja. Está disponible en diversos tamaños y su superficie contiene un patrón de hendiduras similar a las agujas finas tradicionales, promoviendo la visibilidad por ultrasonido que ayuda al ecoendoscopista a mantener la aguja en el sitio indicado³.

Reportes en la literatura médica de diferentes centros internacionales concluyen que el uso de la aguja ProCore para diversas lesiones pudiera ser más precisa que la aguja estándar⁷.

Duarte y col⁸ en el 2013, presentó una experiencia donde evaluaron el rendimiento diagnóstico de la biopsia guiada por ultrasonido endoscópico usando una aguja ProCore en aquellos pacientes con biopsia previa fallida. Incluyendo a 18 participantes, se logró obtener muestra para estudio histológico en todos los pacientes.

En 13 (72.2%) pacientes se obtuvo el diagnóstico por patología. En cinco (27.8%) casos no se obtuvo el diagnóstico. No se observaron complicaciones y concluyeron que el rendimiento diagnóstico de las biopsias guiadas por USE con agujas ProCore™, es adecuado en pacientes con biopsia previa fallida y/o con lesiones de difícil diagnóstico.

Kim y col⁹ publicó su experiencia en el cual plantean la posibilidad de que la biopsia con aguja fina sea la primera opción en la adquisición de tejido guiada por ultrasonido endoscópico. La aspiración del tejido con la arquitectura conservada es beneficioso para el diagnóstico de ciertas enfermedades y el rendimiento de pruebas auxiliares tales como perfil molecular (inmunoquímica) permite un resultado certero.

Fabrizi y col¹⁰ evaluó el resultado de la biopsia con aguja fina guiada por ultrasonido endoscópico (USE-FNB) utilizando una aguja de calibre 22 ProCore en lesiones sólidas pancreáticas ≤ 2 cm. en 68 pacientes, se consideró muestra adecuada en 58 de 68 casos (85,3%) y la presencia de un núcleo de tejido se registró en 36 de los 68 casos (52,9%). La sensibilidad, especificidad, valor predictivo positivo, valor predictivo negativo y exactitud fueron de 80, 100, 100, 40 y 82%, respectivamente.

Lee y col¹¹ en estudio multicéntrico, compara USE-FNA Vs USE-FNB de las lesiones sólidas pancreáticas randomizado, aleatorio, back to back en cada paciente. El objetivo principal fue la precisión de la detección de malignidad. De los 80 pacientes incluidos, el 87.5% tuvo diagnóstico final maligno, concluye que la precisión diagnóstica del ultrasonido endoscópico para las lesiones sólidas pancreáticas utilizando agujas estándar y aguja ProCore parece comparable, pero con una mejor calidad de la muestra histológica global para la aguja ProCore.

Lee y col¹² evaluó la exactitud diagnóstica de la biopsia con aguja fina guiada por ecoendoscopia como un método rescate de biopsia percutánea en lesiones sólidas de hígado negativas. Concluyendo que la USE-FNB en lesiones sólidas hepáticas puede ser útil en los pacientes que no se pueden diagnosticar mediante biopsia hepática percutánea.

El ecoendoscopia lineal^{13,14} es óptimo para realizar la aspiración con aguja fina ya que permite la visualización en tiempo real de la aguja a medida que se avanza en el espacio periluminal. Este instrumento tiene una matriz de ultrasonido electrónico que escanea en el eje largo del endoscopio, en línea con los canales de visualización y biopsia. Como resultado, una aguja avanza a través del canal de biopsia en el tejido de interés dentro del plano de la ecografía y por lo tanto visible en la imagen de ultrasonido en tiempo real como la biopsia se lleva a cabo.

Las indicaciones para punción a través de USE incluyen la biopsia de lesiones de la mucosa y submucosa en el que las biopsias endoscópicas convencionales anteriores no han dado diagnóstico. El procedimiento se utiliza con mayor frecuencia para muestrear estructuras como ganglios linfáticos, masas en páncreas, hígado, glándulas suprarrenales y vías biliares, también se ha utilizado para aspirar fluido peritoneal y pleural¹⁴.

Varias agujas están disponibles para realizar punción aspiración, van del 19 al 25 gauge con una profundidad de penetración de hasta 10 cm. Todas las agujas tienen un estilete central biselado para que coincida con la punta de la aguja, mejorando así la nitidez del dispositivo¹⁵.

La experiencia con la aguja tru-cut guiada por ecoendoscopia (USE-TCB) no ha demostrado claramente la superioridad frente a la punción aspiración con aguja fina, puede ser más eficaz para el diagnóstico de lesiones submucosales > 2cm evitando potencialmente la necesidad de procedimientos diagnósticos o terapéuticos más agresivos¹⁶.

La aguja ProCore tiene un diferente diseño y en teoría ofrece una alternativa con mayor sensibilidad, al igual que una especificidad en el diagnóstico de malignidad, con una

manipulación menos compleja y permitiendo disminuir los costos finales. Sin embargo, los datos hasta el momento son escasos⁹. la aguja ProCore se comienza a utilizar en Venezuela a principios del año 2011, sin embargo, no se han reportado datos de la misma en el país, por lo cual evaluamos la experiencia en aquellos pacientes que acudieron al Centro Médico Docente la Trinidad con alguna lesión en el tracto gastrointestinal y estructuras adyacentes, referidos para biopsia guiada por ultrasonido endoscópico, en los cuales se utilizó una aguja tipo ProCore.

Método

El presente estudio es de tipo observacional, descriptivo, de cohorte transversal, aprobado por el comité de ética de la institución

Se incluyeron los pacientes que acudieron al servicio de Gastroenterología del Centro Médico Docente La Trinidad, en el periodo comprendido entre enero 2011- diciembre 2014, a realizarse ultrasonido endoscópico de alguna lesión del tracto gastrointestinal y estructuras adyacentes, ameritando punción de la misma, la muestra se conformó por aquellos pacientes en los que la punción se realizó con una aguja ProCore.

Criterios de inclusión:

- Pacientes con lesiones del tracto gastrointestinal y estructuras adyacentes que ameritaron punción y esta se realizó a través del ultrasonido endoscópico
- Criterios de exclusión:
- Pacientes con contraindicación para endoscopia digestiva bajo sedación, trastorno de coagulación

Objetivo general

Valorar el rendimiento diagnóstico de las biopsias guiadas por ultrasonido endoscópico tomadas con aguja ProCore, en pacientes con lesiones del tracto gastrointestinal y estructuras adyacentes, en el periodo comprendido de enero 2011 a diciembre 2014.

Objetivos específicos:

- Clasificar la muestra según grupo etario y sexo
- Distribuir las punciones de acuerdo al tipo de lesión
- Determinar el número de aguja utilizado en cada punción
- Demostrar el resultado obtenido en cada una de las punciones

Se revisaron las historias médicas de todos los pacientes seleccionados en el estudio, obteniendo los siguientes criterios: sexo, edad, fecha del procedimiento, localización de la lesión, tipo de lesión, calibre de la aguja, número de pases realizados, calidad de la muestra obtenida y resultado histológico final el cual se consiguió a través del servicio de anatomía patológica del centro asistencial involucrado en el estudio.

La técnica que se utilizó para el muestreo ecoendoscópico, con los pacientes en decúbito lateral izquierdo y bajo sedación con propofol (asistido por anestesiólogo), se realizaron todos los procedimientos con un ecoendoscopia lineal (GFUCT-140 Olympus, Japón). Las agujas utilizadas fueron 19 y 22G EchoTip ProCore (Cook Medical). El número de pases realizados a cada lesión fue decidido al momento del estudio por parte del ecoendoscopista y dependió de la ubicación y tamaño de la lesión, condiciones hemodinámicas del paciente, riesgo de sangrado y/o perforación, entre otras.

La aguja se avanzó en el objetivo con el estilete en el lugar, a continuación, se eliminó el estilete gradualmente a medida que se realizaban 15 movimientos de vaivén, posteriormente una jeringa con presión negativa de 10ml fue conectada y se aplicaron 15 movimientos más de vaivén, siempre bajo visión endosonográfica, sin retirar la aguja del órgano diana. Por lo tanto, en todas las punciones se aplicó técnica combinada, es decir, capilaridad y succión, con misma cantidad de movimientos para cada una, a fin de eliminar sesgos técnicos; Después de cada pase, el material fue recolectado en tubos con formol al 10%, luego inmediatamente identificados. Considerando la experiencia del ecoendoscopista como un importante potencial de sesgo, todas las punciones fueron realizadas por un mismo operador.

Resultados

Durante el periodo de estudio, se incluyeron 47 punciones con aguja ProCore mediante ultrasonido endoscópico en 41 pacientes que cumplían los criterios de inclusión, la distribución de pacientes según género 51% femenino y 49% masculino (Figura. 2), edad promedio fue de 62.82 años (rango 16-87 años), la distribución de las punciones según el tipo de lesión correspondió a páncreas 43% (20 punciones), lesiones subepiteliales 23% (11 punciones), otras 34% (16 punciones) (Figura. 3).

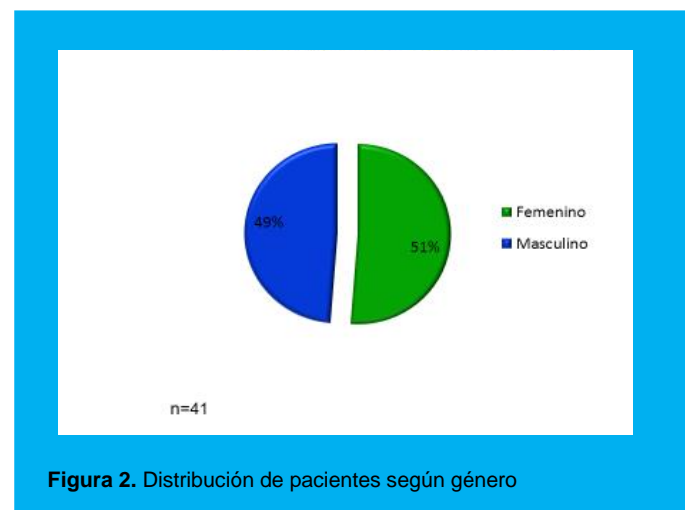


Figura 2. Distribución de pacientes según género

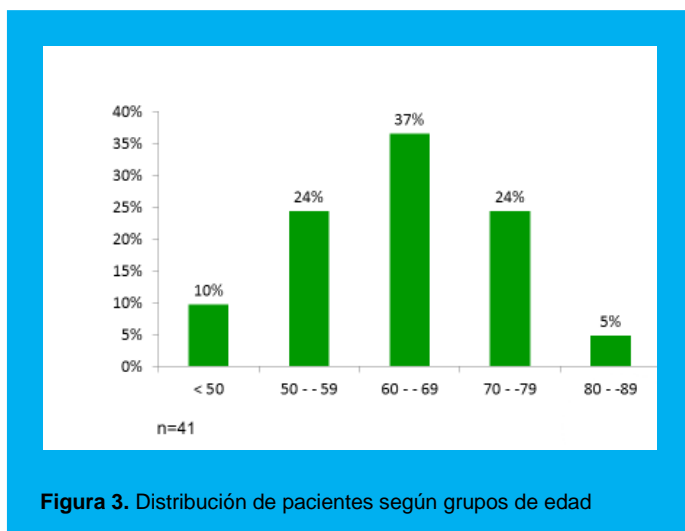


Figura 3. Distribución de pacientes según grupos de edad

Según el número de pases en 10 punciones se realizó 1 solo pase, lo cual corresponde al 21.3%, en 22 punciones se realizaron 2 pases de la aguja correspondiendo a un 46.8% de la muestra, y en 15 punciones se realizaron 3 pases de la aguja correspondiendo a un 31.9% de la muestra. La distribución de las punciones según la zona anatómica del páncreas fue en cabeza 65% (13 punciones), cuerpo 30% (6 punciones) y cola 5% (1 punción) (Figura 4).

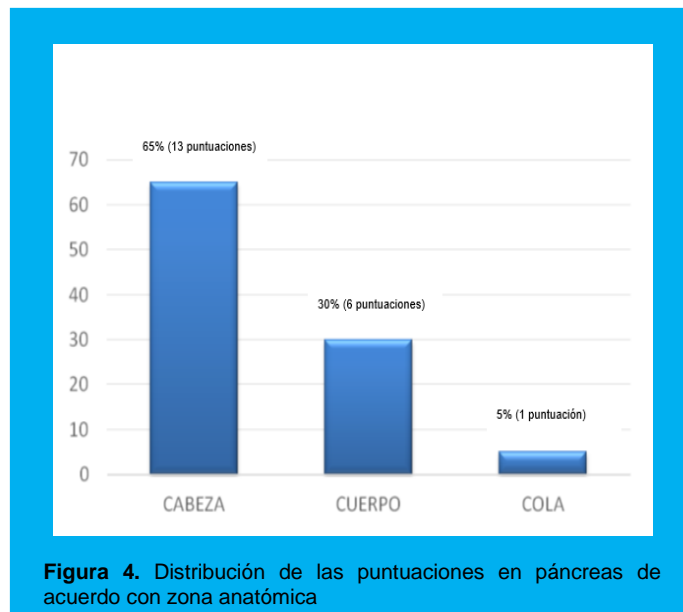


Figura 4. Distribución de las puntuaciones en páncreas de acuerdo con zona anatómica

Las punciones pancreáticas se dividieron según la aguja utilizada en cada zona anatómica del mismo, las cuales fueron con asignación al azar, resultando de las 20 punciones, 8 (40%) se realizaron con aguja 19g y 12 (60%) con aguja 22g. Los resultados globales de las PAAB en páncreas fueron, en un 90% de las punciones se obtuvo material suficiente y perteneciente al órgano diana, de ese 90% se obtuvo un diagnóstico por patología en un 60%, y solo en un 10% de las punciones en páncreas se obtuvo material escaso para un análisis histológico (Figura 5).

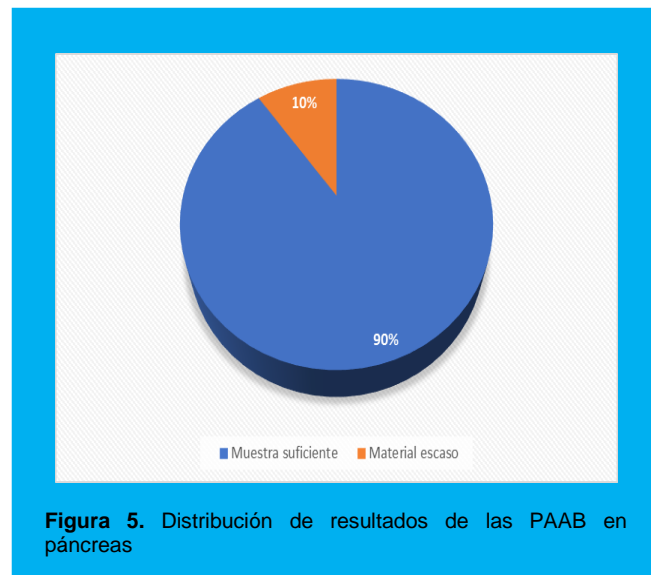


Figura 5. Distribución de resultados de las PAAB en páncreas

Con respecto a las lesiones subepiteliales, de las 11 punciones realizadas (23%), se dividen de acuerdo con el número de aguja utilizado, correspondiendo con aguja 19g un 36.4%, y con aguja 22g un 63.6%. Los resultados globales obtenidos de las PAAB en lesiones subepiteliales fueron 81.8% de las punciones con muestra suficiente y perteneciente al órgano diana, y 18.2% material escaso para análisis patológico (Figura. 6). De las punciones con muestra adecuada se obtuvo diagnóstico por patología en 54.5%, así como se obtuvo material para inmunohistoquímica en 4 de estas punciones.

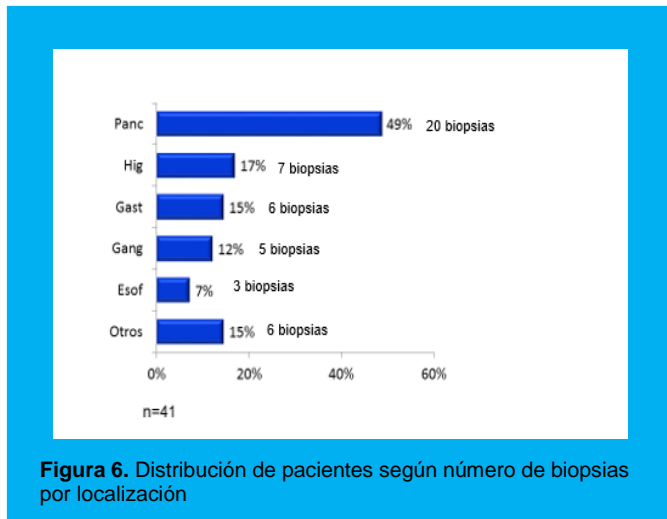


Figura 6. Distribución de pacientes según número de biopsias por localización

En otras lesiones se incluyeron las punciones realizadas a hígado, ganglios linfáticos y tumores retroperitoneales, las cuales abarcan un 34% del total de las punciones, estas punciones se distribuyeron según el área donde se realizaron, correspondiendo un 25% a lesiones retroperitoneales, 31.3% a ganglios linfáticos y 43.7% a hígado. De estas 16 punciones realizadas, 37.5% (6 punciones), se ejecutaron con aguja 19g, y 62.5% (10 punciones) con aguja 22g. Los resultados globales obtenidos de las PAAB en otras lesiones fueron 68.8% de las punciones con muestra suficiente y perteneciente al órgano diana, y 31.2% material escaso para análisis patológico (Figura. 7). De las punciones con muestra adecuada se obtuvo diagnóstico por patología en 43.7%.

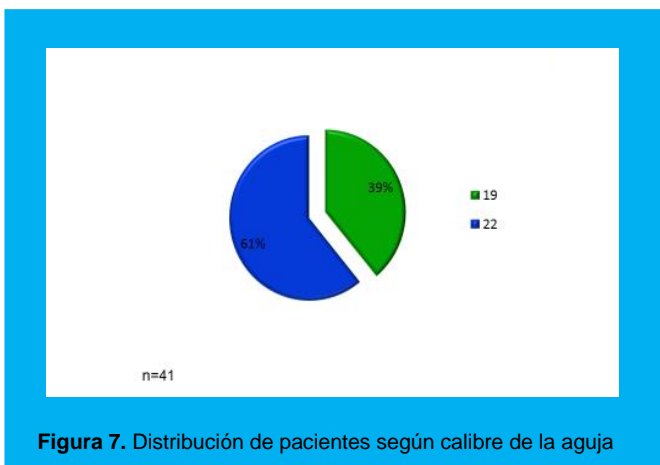


Figura 7. Distribución de pacientes según calibre de la aguja

En seis pacientes se punzaron dos órganos en un mismo momento. Hígado más un ganglio se punzaron en 3 pacientes, hígado más páncreas en 1 caso y un ganglio más páncreas en 2 casos; obteniendo una muestra suficiente y perteneciente al órgano diana en un 75% y material escaso en un 25% de las punciones combinadas (Figura. 8).

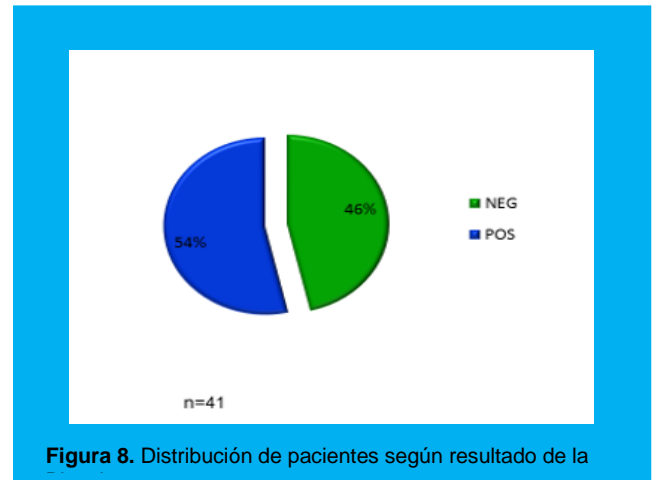


Figura 8. Distribución de pacientes según resultado de la

Discusión

El principal hallazgo de este estudio fue que el uso de agujas ProCore puede lograr un alto rendimiento diagnóstico en diversidad de lesiones del tracto gastrointestinal, estos diagnósticos contributorios deben ser vinculados al mayor rendimiento de microfragmentos de tejido recolectado con las agujas FNB, pues, la adquisición intacta de tejidos arquitectónicos aumenta la calidad histopatológica de las muestras, por tanto, potencialmente facilita la evaluación de las lesiones y proporciona muestras adecuadas.

Con respecto al número de pases de la aguja requeridas para optimizar el procedimiento, en nuestro estudio el número de pases realizados a cada lesión fue decidido al momento de la punción por parte del ecoendoscopista y dependió de la ubicación y tamaño de la lesión, condiciones hemodinámicas del paciente, riesgo de sangrado y/o perforación, entre otras. Obteniendo 2 pases de la aguja en un 46.8% de la muestra, dando un promedio de pases de 2.1, con lo cual coincide con el estudio retrospectivo de Abdullah y col¹⁷, quienes obtuvieron una sensibilidad diagnóstica de 98% con agujas ProCore después de una mediana de dos pases. Un estudio realizado por Hucl et al¹⁸, donde se evaluaron las agujas FNB para la viabilidad, la eficiencia y el rendimiento diagnóstico, en comparación con agujas FNA, en la punción de lesiones profundas mediastinales, pancreáticas y peripancreáticas muestra que se requiere menor número de pases de aguja para las agujas FNB para lograr el diagnóstico, cuando se compara a las agujas FNA.

La mayor cantidad de punciones se realizaron en páncreas, 43%, de las cuales 65% se realizaron vía transduodenal y 35% vía transgástrica, y a pesar de la dificultad técnica que se tiene al ejecutar las punciones vía transduodenal, es en páncreas donde se obtiene un 90% de muestras con material presente y suficiente del órgano, sin embargo, de ese 90% se obtiene un diagnóstico por patología en un 60%, estas fallas pueden ser debido a insuficiente focalización, tumores necróticos o fibróticos en el cual las células tumorales son difíciles de obtener, inexperiencia del patólogo o falta de un citopatólogo in situ, pues, se ha informado que las punciones en ausencia de un citopatólogo in situ puede resultar en un 10-15% de reducción de la tasa de diagnóstico definitivo^{19,20}.

La evaluación citológica inmediata no sólo mejora el rendimiento diagnóstico, también puede potencialmente reducir el número de pases de aguja, el tiempo del procedimiento y el riesgo del paciente; Sin embargo, la presencia de un experimentado patólogo en la sala de endoscopia durante el ultrasonido endoscópico es una carga logística y financiera que sólo unos pocos centros pueden darse el lujo, lo que lleva a muchos endoscopistas a multiplicar los pases de la aguja, con el fin de incrementar el rendimiento citológico.

Hasta la fecha, sólo unos pocos estudios han evaluado la eficacia y seguridad de la USE-PAAB con una aguja ProCore para lesiones subepiteliales. El estudio realizado por Kim y col⁹, incluyó a 12 pacientes sometidos a USE- PAAB con aguja 22g ProCore para lesiones subepiteliales esofágicas, gástricas y duodenales, en su estudio, el rendimiento diagnóstico de la USE-PAAB para lesiones gastrointestinales superiores fue del 75%.

Otros reportes como el de Bang y col⁷, han tratado de aclarar la duda de cuál aguja usar, pero dos sesgos potenciales alteraron el resultado de su investigación como lo fueron el uso de agujas de diferentes fabricantes y un método de muestreo diferente para cada punción.

En el estudio realizado por Strand y col²¹ se reporta una dramática disminución en el rendimiento de diagnóstico, cuando se usa FNB en comparación con el FNA (93,8% versus 28,1%, $p < 0.01$); Sin embargo, el estudio incluyó sólo a 32 pacientes de cada grupo, y hay preocupaciones sobre la calidad técnica de los procedimientos, ya que más del 15% de las muestras por FNB y 25% de las muestras por FNA obtuvieron tejido insuficiente. Por lo cual, una diferencia importante se puede encontrar en el rendimiento diagnóstico de muestreo por ultrasonido endoscópico entre expertos y novatos eco-endoscopistas, una fortaleza de nuestro estudio fue que se realizaron todos los procedimientos por el mismo operador, en contraste con la mayoría de los trabajos publicados.

Este estudio estuvo limitado en que fue realizado en un único centro de referencia y tenía un diseño retrospectivo.

Conclusión

Las punciones a través de ultrasonido endoscópico con la aguja de biopsia de núcleo ProCore puede ser utilizada en diversidad de lesiones del tracto gastrointestinal, ya que las mismas arrojan muestras de alta calidad histológica, permitiendo un diagnóstico contributivo a los pacientes; con una menor probabilidad de repetir la punción para obtener un resultado, así como de exponer al paciente a otros procedimientos para lograr un diagnóstico.

Clasificación del trabajo

AREA: Gastroenterología.

TIPO: Clínico.

TEMA: Ultrasonido endoscópico, aguja ProCore.

PATROCINIO: este trabajo no ha sido patrocinado por ningún ente gubernamental o comercial.

Referencias Bibliográficas

1. P Fusaroli G Caletti. Eur J Gastroenterol Hepatol; 2005, 17:293-301.
2. Palazzo L, Roseau G. Echo-endoscopia digestiva. Barcelona: Masson;1998.
3. M. Byrne P Jowell. Gastrointestinal Imaging: Endoscopic Ultrasound Gastroenterology 2002; 122:1631-48.

4. Gress FG, Hawes RH, Savides TJ, et al. Endoscopy ultrasound-guided fine-needle aspiration biopsy using linear array and radial scanning endosonography. *Gastrointest Endosc* 1997; 45:243.
5. Rosh T, Will U, Chang K. Longitudinal endosonography. Atlas and manual. Germany: Springer-verlag Berlin;2001.
6. Wiersema MJ, Vilmann P, Giovannini M, et al. Endosonography-guided fine-needle aspiration biopsy: diagnostic accuracy and complication assessment. *Gastroenterology* 1997; 112:1087.
7. Bang JY1, Varadarajulu S. Procure and flexible 19-gauge needle can replace trucut biopsy needle? *Clin Endosc.* 2013 Sep;46(5):503-5.
8. Duarte G, Téllez F, et al. Diagnostic yield ProCore™ needle biopsy guided by Endoscopic ultrasound in patients with a first non- diagnostic EUS-FNA and lesions difficult to diagnose by EUS-FNA. *Sociedad Mexicana de Gastroenterología* 2013
9. Kim EY et al. Fine-needle biopsy: should this be the first choice in endoscopic ultrasound-guided tissue acquisition? *Clinical Endoscopy* 2014;47(5):425-8.
10. Fabbri C, Luigiano C, Maimone A, Tarantino I, et al. Endoscopic ultrasound-guided fine-needle biopsy of small solid pancreatic lesions using a 22-gauge needle with side fenestration. *Surgical Endoscopy* 2014 Oct 11.
11. Lee YN, Moon JH, Kim HK, Choi HJ, et al. Core biopsy needle versus standard aspiration needle for endoscopic ultrasound-guided sampling of solid pancreatic masses: a randomized parallel-group study. *Endoscopy* 2014 46(12):1056-62.
12. Lee YN, Moon JH, Kim HK, et al. Usefulness of EUS-guided sampling using core biopsy needle as a percutaneous biopsy rescue for diagnosis of solid liver mass: Combined histologic-cytologic analysis. *Journal Gastroenterology and Hepatology* 2015;10.1111/12922
13. Van Dam J, Brady PG, Freeman M, et al. Guidelines for training in electronic ultrasound: guidelines for clinical application. From the ASGE. *American Society for Gastrointestinal Endoscopy. Gastrointest Endosc* 1999; 49:829.
14. Vanbiervliet G, Fumex F, Sant-Paul MC, et al. Prospective Randomized Controlled Trial Crossover of Endoscopic Ultrasound Fine Needle Aspiration (EUS-FNA) Using 22 G Procure™ and 22G EchoTip Needle for Solid Pancreatic Mass: the "Picore" Study. *Gastrointestinal Endoscopy* 2013; 77:178.
15. Vilmann P, Saftoiu A. Endoscopic ultrasound-guided fine needle aspiration biopsy: Equipment and technique. *Gastroenterology & Hepatology* 2006; 21:1646-1655.
16. Wiersema MJ, Levy MJ, Harewood GC, et al. Initial experience with EUS-guided trucut needle biopsies of perigastric organs. *Gastrointest Endosc* 2002; 56:275.
17. Abdullah A, Frederic B, et al. Comparison of 22G reverse beveled versus standard needle for endoscopic ultrasound-guided sampling of solid pancreatic lesions *United European Gastroenterology Journal* 2015, Vol. 3(4) 343–352.
18. Hucl T, Wee E, Anuradha S, et al. Feasibility and efficiency of a new 22G core needle: A prospective comparison study. *Endoscopy* 2013; 45: 792–798.
19. LeBlanc JK, Ciaccia D, Al-Assi MT, et al. Optimal number of EUS-guided fine needle passes needed to obtain a correct diagnosis. *Gastrointest Endosc* 2004; 59: 475–481.
20. Jhala NC, Jhala DN, Chhieng DC, et al. Endoscopic ultrasound-guided fine-needle aspiration. A cytopathologist's perspective. *Am J Clin Pathol* 2003; 120: 351–367
21. Strand DS, Jeffus SK, Sauer BG, et al. EUS-guided 22-gauge fine-needle aspiration versus core biopsy needle in the evaluation of solid pancreatic neoplasms. *DiagnCytopathol* 2014; 42: 751–758.

