

Imágenes del trimestre

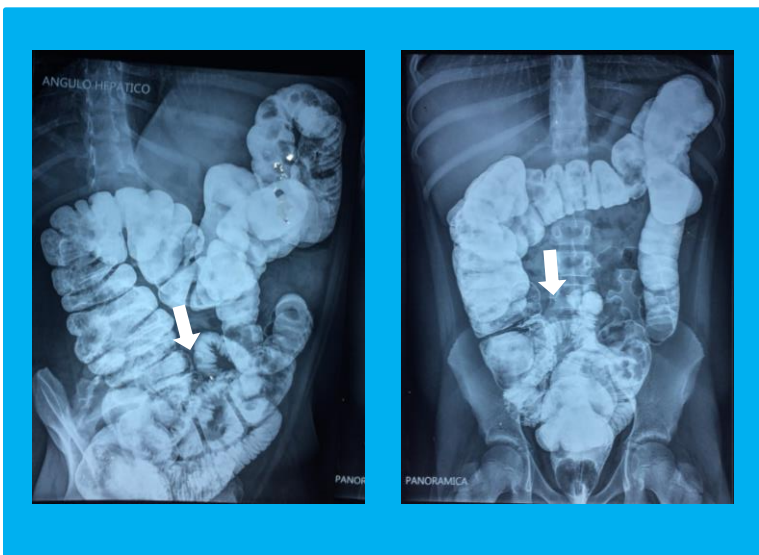
Dra. Dianora Navarro. Unidad de Gastroenterología y Nutrición Pediátrica. Hospital Dr. Miguel Pérez Carreño. IVSS. Caracas, Venezuela.

dianora.navarro@gmail.com

Escolar femenina de 10 años, dolor abdominal, de fuerte intensidad, recurrente, con náuseas e inapetencia.

Expulsión tardía de meconio y dificultad para evacuar desde el nacimiento hasta la fecha. En los últimos meses se acompaña de distensión abdominal y flatulencia.

Colón por enema: patrón de haustras de aspecto usual, sigmoides redundante, aumento de la longitud de colon descendente y ascendente. Se observa medio de contraste en íleon terminal



Se trata de:

- 1- Megacolon congénito.
- 2- Dolico colon: sigmoides, descendente y ascendente con Incompetencia de válvula ileocecal.
- 3- Sobrecrecimiento bacteriano de intestino delgado.

CONCLUSIÓN: El diagnóstico 2 es el correcto.

