

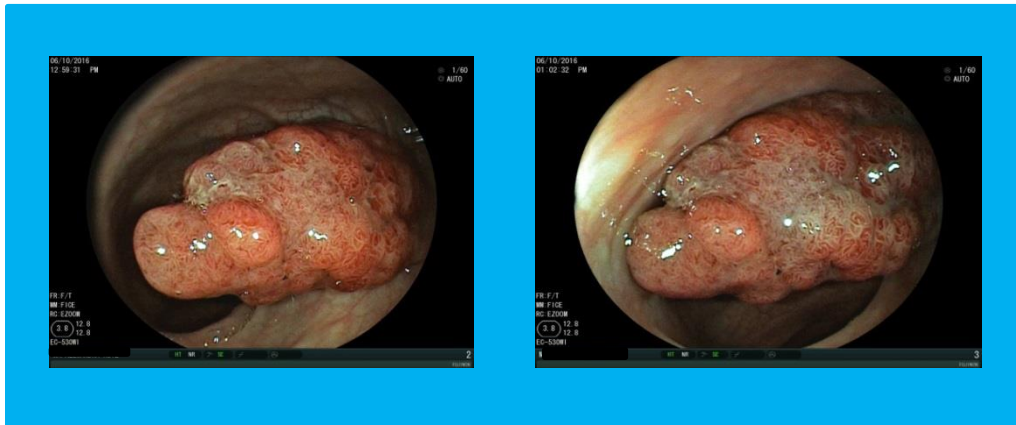
Imágenes del trimestre

Dr. Juan Carlos González.
Clínica El Ávila
gonzalezdj@gmail.com

Paciente femenina, de 34 años de edad, quien consultó por rectorragia, de moderada intensidad de semanas de evolución, sin otra sintomatología. No refiere cambio del hábito intestinal

Examen físico: Normal. Tacto rectal: esfínter tónico sin otro hallazgo.

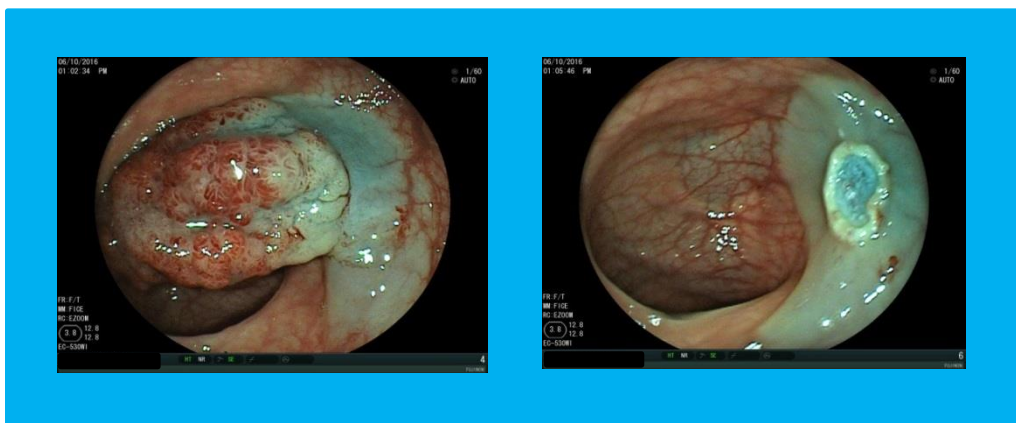
Se le indicó **Colonoscopia**



Pólipo Sésil en Sigmoides Distal, con un diámetro superior a 2 cm, con Patrón mucosal KUDO IV, sin presencia de elementos vasculares superficiales.

Conclusión: Adenoma de Colon Sigmoides.

Se decide realizar **Polipectomía Endoscópica**.



Imágenes del trimestre

Video Polipectomía: acceda al video haciendo uso del enlace que se encuentra en la página de Revista GEN.

Resultado Histológico:

MUCOSA DE COLON SIGMOIDES:

SE RECIBE FIJADO ESPECIMEN QUIRURGICO DE COLON SIGMOIDES, MIDE 3 X 2 X 0.5 CM, DE CRECIMIENTO EXOFITICO, SUPERFICIE EROSIONADA, GRISACEO. AL CORTE DE CONSISTENCIA BLANDA CON AREAS DE HEMORRAGIA RECIENTE. SE INCLUYE EN SU TOTALIDAD PARA ESTUDIO HISTOLOGICO. COMO 1.- BORDE DE RESECCION, 2.- LESION.

DESCRIPCION MICROSCOPICA.

LOS CORTES HISTOLOGICOS DE MUCOSA COLONICA MUESTRAN PROLIFERACION VELLOSA Y TUBULAR ADENOMATOSA DE LAS GLANDULAS, LAS CUALES SON DE FORMAS REDONDEADAS O IRREGULARES; EN AREAS SE VE EL EPITELIO HIPERPLASICO CON ALTERACION FOCAL DE LA POLARIDAD DE LOS NUCLEOS CON PROYECCIONES DIGITIFORMES DE LA MUCOSA. LA LAMINA PROPIA DE LA MUCOSA MUESTRA CONGESTION DE CAPILARES E INFILTRADO INFLAMATORIO LINFOPLASMOCITARIO.

DIAGNOSTICO.

MUCOSA DE COLON SIGMOIDES: RESECCION:

- ADENOMA TUBULO VELLOSO CON DISPLASIA DE BAJO GRADO.
- MICROEROSIONES EN EL EPITELIO DE REVESTIMIENTO.
- BORDE DE RESECCION LIBRE DE LESION.



