

# Imágenes del trimestre

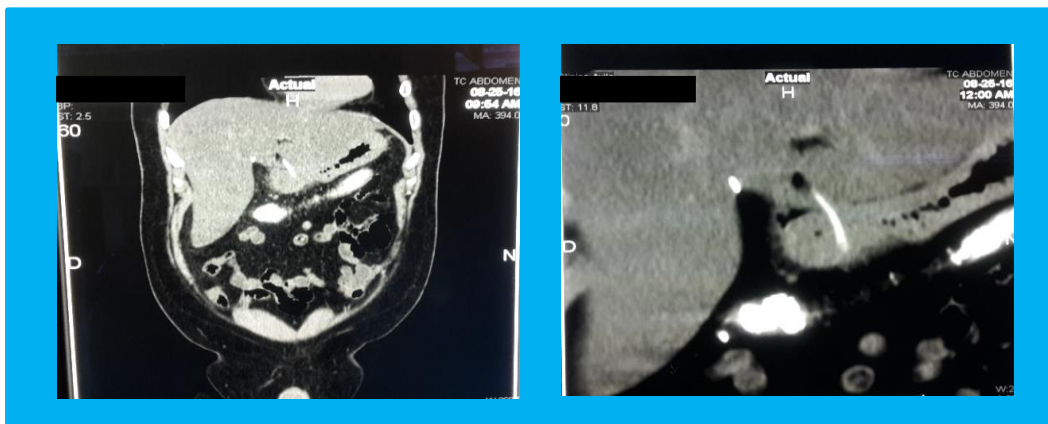
Dr. Juan Carlos González.  
Clínica El Ávila. Caracas- Venezuela  
gonzalezdj@gmail.com

Paciente masculino, de 60 años de edad, quien consulto por dolor abdominal, localizado en epigastrio, punzante, de moderada intensidad, de dos días de evolución posterior a la ingesta,

Examen físico: dolor a la palpación abdominal en hipocondrio derecho y epigastrio.

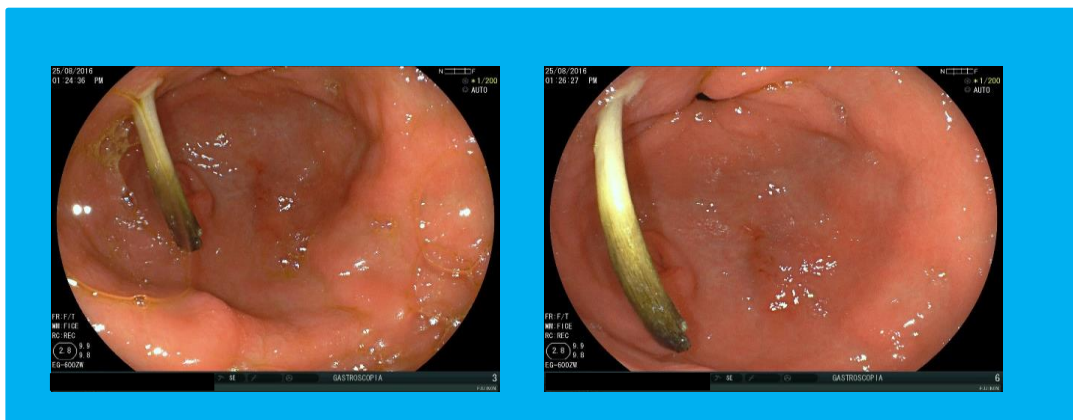
Diagnóstico de Ingreso: dolor abdominal.

Se le indico Tac de abdomen sin contraste en el área de emergencia con los siguientes hallazgos:

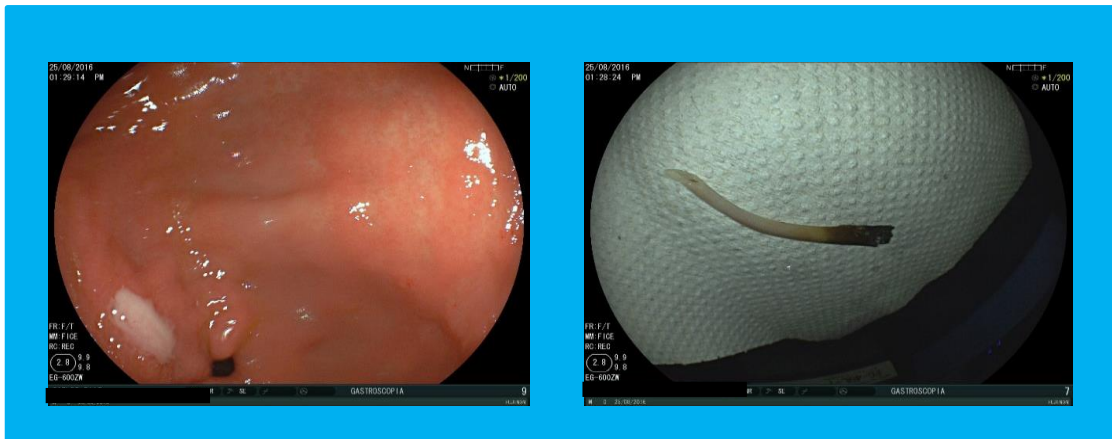


**Conclusión:** Cuerpo extraño localizado en bulbo duodenal que compromete la pared intestinal e hígado, con imagen a nivel del parénquima hepático de corresponder a absceso.

Se realizó Video Endoscopia.



# Imágenes del trimestre



A nivel de la cara anterior del antro y hacia la curva mayor, se observa cuerpo extraño, que parece corresponder a hueso, se pasa asa con extracción del cuerpo extraño, se reevalúa con endoscopia post extracción y se observa la presencia de secreción de aspecto purulento.

Hay que mencionar que en la evaluación completa del estómago y duodeno, se observó lo que corresponde a un hallazgo de Páncreas ectópico en estómago.

**Conclusión:** Cuerpo Extraño en Estomago. Absceso de pared?.

**Video Gastroscopia:** acceda al video haciendo uso del enlace que se encuentra en la página del Revista GEN.

**¿Diagnóstico definitivo?:**

- 1- Cuerpo extraño de estomago.
- 2- Cuerpo extraño de estómago con perforación de estómago.
- 3- Cuerpo extraño de estómago con perforación de pared y absceso hepático.

**Respuesta correcta:** 3

**Comentarios:** Considerando los dos estudios realizados de Tac de abdomen y Gastroscopia, el diagnóstico que nos planteamos fue de cuerpo extraño de estómago que perforo la pared gástrica y comprometió el hígado con la formación de un absceso, que drenó a estomago con la extracción del cuerpo extraño, esto último se refuerza por la adecuada evolución del paciente quien no presentó sintomatología después de la extracción del cuerpo extraño.

