

# Resección endoscópica de adenoma gigante de la ampolla de Vater con crecimiento intraductal: a propósito de un caso

**Autores** **Johanny Pereira,<sup>2</sup> Gabriela Vera,<sup>1</sup> Alejandro De Faria,<sup>2</sup> Luis Villasmil,<sup>3</sup> Pablo Ramírez,<sup>1</sup> Melisse Milano<sup>4</sup>**

**Afiliación** <sup>1</sup>Residentes de segundo año del Postgrado de Gastroenterología ULA-IAHULA, <sup>2</sup>Adjuntos de la Unidad de Gastroenterología del IAHULA, <sup>3</sup>Jefe de la Unidad de Gastroenterología del IAHULA, <sup>4</sup>Profesora Titular de la Cátedra de Anatomía Patológica ULA

Revista GEN (Gastroenterología Nacional) 2012;66(1):45-48. Sociedad Venezolana de Gastroenterología, Caracas, Venezuela. ISSN 0016-3503.

Autor correspondiente: Dr. Johanny Pereira. Médico Gastroenterólogo. Hospital Universitario de Los Andes, Mérida, Venezuela.

Correo-e: pereiraj50@hotmail.com

Fecha de Recepción: Noviembre 2011. Fecha de Revisión: Marzo 2012. Fecha de Aprobación: Marzo 2012.

## Resumen

Los tumores ampulares representan un grupo diverso aunque infrecuente de lesiones ubicadas en la confluencia de los conductos pancreático y biliar. Representan el 1-2% de los tumores del tracto digestivo, estos pueden ser benignos y malignos. Entre los tumores benignos, el adenoma es el más frecuente y su incidencia oscila entre 0,04 y 0,12%. Pueden ser sésiles o pediculados e histológicamente diferenciarse en tubulares, túbulo-vellosos y vellosos. Debido a su potencial maligno, el tratamiento recomendado es la resección bien sea quirúrgica o endoscópica; esta última indicada en tumores menores de 4,5cm. Se reporta el caso de paciente masculino de 78 años quien consultó por ictericia, dolor abdominal y pérdida de peso de 2 meses de evolución. Se realizó ultrasonido y tomografía abdominal que reportan imagen sólida en confluente biliopancreático. Se realizó duodenoscopia encontrando tumoración ampular de 6 centímetros de diámetro de aspecto vellosa. Dada la edad y comorbilidades del paciente se decidió ampulectomía endoscópica parcelar. En la colangiografía retrograda endoscópica se observó imagen de defecto en tercio distal de colédoco por lo que se procedió a extraer con balón de Fogarty, obteniéndose masa tumoral de aspecto vellosa pediculada la cual es resecada sin complicaciones. El hallazgo histopatológico reportó adenoma túbulo-vellosa con displasia de bajo grado y en controles endoscópicos e histológicos de seguimiento a los 10 meses del procedimiento no se ha evidenciado recidiva tumoral y clínicamente el paciente se encuentra asintomático y en buenas condiciones generales.

**Palabras Clave:** Ampulectomía endoscópica, adenoma.

## ENDOSCOPIC RESECTION OF A GIANT ADENOMA OF THE AMPULLA OF VATER WITH INTRADUCTAL GROWTH: APROPOS OF A CASE

### Summary

Ampullary tumors represent a various group but uncommon lesions located at the confluence of the pancreatic and bile ducts. They account for 1 to 2% of the digestive tract tumors, they may be benign and malignant. Among benign tumors, the adenoma is the most common and its incidence ranges from 0.04 to 0.12%. They can be sessile or pedunculated and histologically differentiated tubular, tubulo villous and villous. Because of its malignant potential, the recommended treatment is surgical resection or endoscopic either, the latter indicated in tumors less 4.5 cm. A case of 78 years old male patient who consulted with jaundice, abdominal pain and two months weight loss. It performed abdominal ultrasound and CT reporting in confluent biliopancreatic solid image. Duodenoscopy was performed finding ampullary tumor six inches diameter appearance fluffy. Considering patient age and comorbidities, it decided parcel endoscopic ampullectomy. In endoscopic retrograde cholangiography, defect image was observed in distal choledochal, so we proceeded to extract with Fogarty Balloon, giving pedunculated villous tumor, which is removed without complications. The histopathological finding was tubule villous adenoma, with low grade dysplasia. In endoscopic and histological controls up to procedure ten months, is not clinically evidence tumor recurrence and the patient is asymptomatic in good general conditions.

**Key words:** Endoscopic ampullectomy, adenoma.

## Introducción

Los tumores de la ampolla de Vater también denominados ampulomas representan aproximadamente el 2% de todos los tumores del tracto digestivo.<sup>1,2</sup> Su edad de presentación más frecuente es entre la 5ta y 7ma década de la vida.<sup>3,6</sup> Se pueden clasificar en benignos y malignos.<sup>1</sup> De los tumores malignos el adenocarcinoma es el más frecuente, correspondiendo el 99% de estos.<sup>3</sup> En cuanto a los benignos, los adenomas son los más frecuentes, aunque son raros en esta localización (0.4%-1.2%) el riesgo de transformación maligna es de hasta un 30%,<sup>5</sup> por lo que son considerados lesiones premalignas,<sup>2</sup> ya que su progresión a adenoma veloso y adenocarcinoma está admitida en el mismo sentido que la secuencia adenoma-carcinoma de los pólipos colónicos.<sup>1,2</sup>

Los síntomas de los adenomas ampulares suelen aparecer cuando las lesiones crecen lo suficiente para causar obstrucción, dando lugar a colestasis, pancreatitis, dolor abdominal inespecífico y menos comúnmente sangrado. Siendo reconocidas en pacientes asintomáticos o con síntomas de: reflujo, dispepsia, o en pacientes con síndromes polipósicos familiares sometidos a vigilancia.<sup>4</sup>

El método habitual de estudio histológico con pinza de biopsia ha demostrado sus limitaciones para descartar la presencia de focos de adenocarcinoma, dado que no es infrecuente la coexistencia de adenoma y adenocarcinoma en el mismo tumor papilar.<sup>8</sup> En la actualidad la excisión completa de las lesiones adenomatosas es la más aceptada<sup>7</sup> y estos pueden ser removidos tanto quirúrgica como endoscópicamente.<sup>8</sup> La resección endoscópica puede ser apropiada para pacientes con tumores ampulares en estadios tempranos y quienes han sido considerados no aptos para cirugía.<sup>9</sup>

Se presenta el caso de un paciente de la 8va década de la vida, con adenoma ampular de gran tamaño, el cual fue resecado endoscópicamente, sin complicaciones y sin evidencia histológica de recidiva en estudios de vigilancia.

## Caso Clínico

Paciente masculino de 78 Años de edad con antecedentes de hipertensión arterial crónica, diabetes Mellitus Tipo 2 y colecistectomizado, quien consultó por presentar de 2 meses de evolución dolor de inicio insidioso en cuadrante superior derecho abdominal, punzante irradiado a la espalda, de moderada intensidad acompañado de ictericia, hipocolia, coluria, y pérdida de peso.

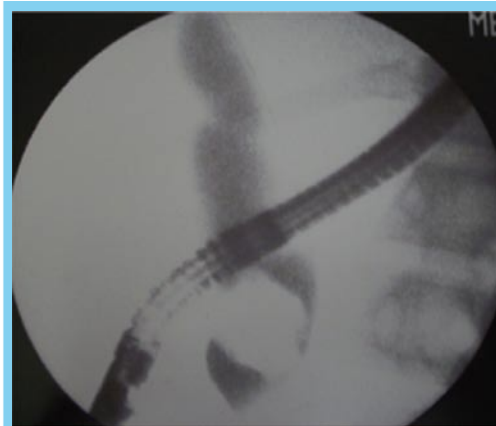
Al examen físico lucía en regulares condiciones generales, con ictericia mucocutánea leve, con dolor a la palpación en cuadrante superior derecho abdominal, sin signos de irritación peritoneal y sin tumoraciones palpables.

Se realizan exámenes paraclínicos donde se destacan: Hemoglobina 9,6 gr/dl, leucocitos 9300, Neutrófilos 78,6%, Glicemia: 99 mg/dl, Crea: 0,82 mg/dl, TGO 91 U/L, TGP 72 U/L. Bilirrubina Total: 2 mg/dl, B. Directa 1,21 mg/dl, ALP 861 U/L.

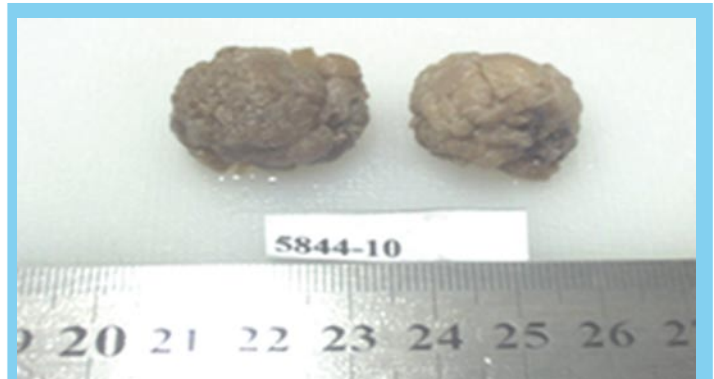
Ultrasonido y tomografía abdominal que reportan imagen sólida en confluente biliopancreático. Se realizó duodenoscopia encontrando tumoración ampular de 6 centímetros de diámetro de aspecto veloso. Dada la edad y comorbilidades del paciente se decidió ampulectomía endoscópica parcelar. En la colangiografía retrograda endoscópica se observó imagen de defecto en

tercio distal de colédoco por lo que se procedió a extraer con balón de Fogarty, obteniéndose masa tumoral de aspecto veloso pediculada la cual es resecada sin complicaciones (**Figura 1**).

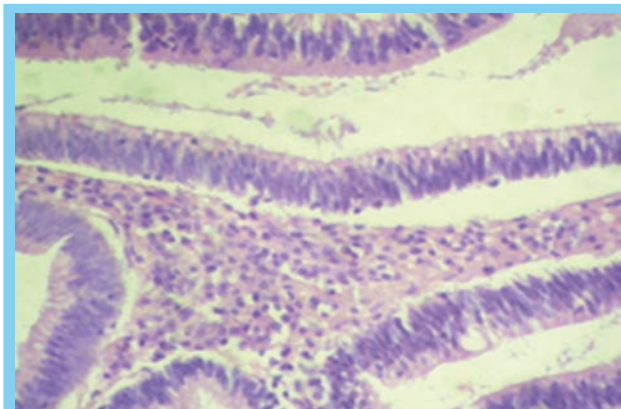
El hallazgo histopatológico reportó adenoma túbulo-veloso con displasia de bajo grado e inflamación crónica moderada (**Figuras 2 y 3**); y en controles endoscópicos e histológicos de seguimiento a los 10 meses del procedimiento no se ha evidenciado recidiva tumoral y clínicamente el paciente se encuentra asintomático y en buenas condiciones generales.



**Figura 1** Colangiografía que demuestra imagen de defecto en tercio distal de colédoco, que corresponde al crecimiento intraductal del adenoma.



**Figura 2** Macro de resección parcelar de ampuloma



**Figura 3** Micro: Adenoma con displasia de Bajo Grado

## Discusión

Los adenomas de la papila duodenal mayor tienen potencial de malignidad por lo que está bien definida la necesidad de resección completa de estas lesiones, tanto para la curación como para su estudio definitivo; tomando en cuenta que las biopsias endoscópicas en estos casos no son del todo fiables. La resección puede ser quirúrgica o endoscópica. Sin embargo aun permanece en controversia el método óptimo de resección.

Históricamente, el tratamiento estándar para el manejo de los adenomas ampulares era la pancreatoduodenectomía o la escisión quirúrgica local.<sup>10</sup> Sin embargo está asociada con alta mortalidad (por encima del 10%) y morbilidad (80%)<sup>9</sup> en comparación con la terapia endoscópica (1% y 12% respectivamente).<sup>7</sup>

Con el desarrollo de nuevas técnicas y herramientas endoscópicas, la seguridad y la eficacia de los procedimientos endoscópicos ha mejorado y las indicaciones de papilectomía endoscópica en la actualidad se ha expandido. Además se han acumulado evidencias que sugieren que la papilectomía endoscópica puede ser usada como terapia de primera línea para los adenomas de la ampolla de Vater.<sup>8,11</sup> No obstante las indicaciones para la realización de esta no están completamente establecidas y los criterios de selección de los pacientes que se beneficiarían de la misma varían de un estudio a otro.<sup>8</sup>

El éxito del tratamiento endoscópico en adenomas papilares pequeños ha sido bien descrito; sin embargo muchos autores recomiendan la resección quirúrgica de lesiones mayores a 3 cm y los de gran extensión extrapapilar,<sup>13</sup> pero la mayoría apunta que las lesiones de 4 a 5 cm no deben ser tratadas endoscópicamente.

No obstante, no hay directrices definitivas en cuanto al tamaño por encima del cual el manejo endoscópico de los adenomas ampulares no deba ser intentado.<sup>12</sup> La aplicación de resecciones fragmentarias ha contribuido al manejo endoscópico de tumores de mayor tamaño, por ejemplo; tumores de hasta 7 cm de diámetro han sido exitosamente resecados en varios fragmentos.<sup>8</sup> En un estudio realizado en Australia por Hopper et al no hubo diferencia significativa en las tasas de recurrencias y complicaciones en las resecciones de adenomas pequeños (menores de 3 cm) y los tumores gigantes de papila con diseminación lateral, en donde incluyeron adenomas entre 3 y 8 cm con resección mucosal endoscópica.<sup>13</sup> Desilets practicó resección en fragmentos en todos los casos y no reportó recurrencias en 13 adenomas después de la papilectomía endoscópica.<sup>8</sup>

En el caso presentado el adenoma fue de 6 cm de diámetro y fue resecado exitosamente en fragmentos en 2 sesiones y no se ha evidenciado recurrencias.

Otro punto de debate actual es si la resección está indicada o no en tumores con crecimiento intraductal. Una CPRE se requiere en todos los pacientes para demostrar la extensión intraductal del tumor.<sup>8</sup>

Según estudios realizados por Deslets et al<sup>15</sup> y Catalano et al,<sup>16</sup> la presencia de un crecimiento intraductal ha sido considerada como una indicación de cirugía. En Alemania Bohnacker et al<sup>17</sup> en un estudio prospectivo con 106 pacientes y 109 lesiones demostraron que la papilectomía endoscópica es segura y eficaz y

puede ser factible en pacientes sin (83%) y con crecimiento intraductal (46%), realizando esfinterotomía endoscópica y resección posterior a la exclusión de la masa intraductal. En Korea Jung Hyun Kim et al<sup>10</sup> realizaron una papilectomía endoscópica con un catéter con balón exitosamente, en un paciente con un adenoma con crecimiento intraductal que no tenía las condiciones apropiadas para manejo quirúrgico, por lo que la simple extensión intraductal no parece ser una contraindicación absoluta de la papilectomía endoscópica.<sup>8</sup>

En cuanto a la posibilidad de malignidad en la tumoración tampoco parece ser contraindicación absoluta para la papilectomía endoscópica ya que las neoplasias T0 y T1 también pueden beneficiarse.<sup>1</sup> Con la salvedad de que se requiere intervención quirúrgica para pacientes con cáncer T1 con invasión linfovascular.<sup>12</sup>

En este aspecto cobra especial importancia el papel del USE en la diferenciación de un adenoma de un carcinoma y de reconocer el estado de los nódulos linfáticos regionales.<sup>8</sup>

En el caso presentado no se utilizó USE previo a la resección por razones de escasas local, pero es de considerar el beneficio del mismo a la hora de diferenciar lesiones benignas de malignas; así como para determinar si en un T1 por ejemplo hay invasión linfovascular que contraindique el manejo endoscópico. Pero es de destacar que en el estudio de Bohnacker et al<sup>17</sup> la resección endoscópica fue curativa en el 83% y 46% de tumores ampulares sin y con crecimiento intraductal respectivamente y ellos no utilizaron el USE como prerrequisito para las resecciones, sino que tomaron en cuenta como criterios macroscópicos de malignidad la ulceración, la friabilidad de los tejidos y la ulceración.

Es evidente la expansión de las indicaciones de la papilectomía endoscópica con respecto a las que eran consideradas clásicas para la resección como: tumores menores de 4 cm, sin evidencia endoscópica de malignidad (márgenes definidos, ausencia de ulceración, consistencia blanda), histología benigna al menos en 6 muestras y ausencia de crecimiento intraductal.<sup>14</sup>

Es importante destacar que la mayoría de los pacientes que cursan con adenomas ampulares pertenecen a la 7ma década de la vida y una gran proporción de ellos cursan con comorbilidades, que los hace no aptos para la cirugía y esto hace que tengan altas tasas de morbi-mortalidad en la cirugía radical, por lo que la papilectomía endoscópica puede ser el tratamiento de elección en pacientes mayores con adenomas o tumores ampulares tempranos en los que está contraindicada la cirugía.<sup>9</sup>

En conclusión, los adenomas de la papila duodenal mayor aunque son lesiones raras poseen potencial de malignidad por lo que su resección completa es imperativa y la papilectomía endoscópica está siendo considerada cada vez más como terapia de primera línea, no siendo considerados actualmente el tamaño mayor de 3 cm ni la extensión a las vías biliares contraindicaciones absolutas para su realización, además es de destacar que requiere vigilancia endoscópica posterior y que en vista de que no existe un consenso definitivo del manejo endoscópico de estas lesiones, es necesario la individualización de cada caso de acuerdo a la edad y comorbilidades del paciente, las características macroscópicas e invasión de la lesión y la experiencia del endoscopista.

## Clasificación

Título: Resección Endoscópica de Adenoma Gigante de la Ampolla de Vater con Crecimiento Intraductal: a propósito de un caso

Área: Endoscopia

Tipo: Clínico

Tema: Vías Biliares

Patrocinio: Este trabajo no ha sido patrocinado por ningún ente gubernamental o comercial. Referencias Bibliográficas.

## Referencias Bibliográficas

1. Lorenzo Zuniagas V, Moreno V, Doménech E, Boix J. Diagnóstico y tratamiento de los tumores de la papila de Vater. *Gastroenterol Hepatol* 2009;32(2):101-108.
2. Fragueta Mariña JA. Transduodenal ampullectomy in the treatment of villous adenomas and adenocarcinomas of the Vater's ampulla. *Rev Esp Enferm Dig* 2004;96(12):829-834.
3. Felmer O, Banse C, Balkenhol K, Gabrielli M, Venturelli F. Tumores ampulares: Comunicación de un caso y revisión de la literatura. *Cuad. Cir.* 2008;22:30-35.
4. Irani S, Arai A, Ayub K, Biehl T, Brandabur JJ, Dorer R, et al. Papillectomy for ampullary neoplasm: results of a single referral center over a 10-year period. *Gastrointest Endosc.* 2009;70(5):923-32.
5. Heinrich HS, Weber A, Bauerfeind P. Successful removal of a papillary adenoma by using the cap technique. *Gastrointest Endosc.* 2010;Vol 72,(1):220-1.
6. Luna K, Escobar G, Alfeiran A. Adenoma vellosa con adenocarcinoma oculto del ampulla de Vater. Reporte de un caso. *Rev Inst Nal Cancerol* 2000;(46):3.
7. Lozoya-González D, Farca-Belsaguy A, Peláez-Luna M, Vázquez-Ballesteros E, González-Galeote E, Salceda-Otero J. Resección endoscópica de adenoma de la ampulla de Vater. *Rev Gastroenterol Mex* 2010,Vol 75,(1):89-92.
8. Castaño Llano R, Ruíz Velez M, Sanin Fonnegra E, Erebría Granados F, García Rendón L, Núñez Cabarcas E. Local experience in endoscopy ampullectomy. *Rev Col Gastroenterol*, July/Sept. 2007, vol.22, no.3, p.173-189.
9. Nguyen NJ, N. Shanh K, Binmoeller. Outcomes of endoscopic papillectomy in elderly patients with ampullary adenoma or early carcinoma. *Rev Endoscopy*. Volume 42 November 2010, p 975-977.
10. Kim JH, Moon JH, Choi HJ, Lee HS, Kim HK, Cheon YK et al. Endoscopic snare papillectomy by using a balloon catheter for an unexposed ampullary adenoma with intraductal extension. *Gastrointest Endosc.* 2009 Jun;69(7):1404-6.
11. Yoon SM, Kim MH, Kim MJ, Jang SJ, Lee TY, Kwon S et al. Focal early stage cancer in ampullary adenoma: surgery or endoscopic papillectomy. *Gastrointest Endosc.* 2007 Oct;66(4):701-7.
12. Fukushima H, Yamamoto H, Nakano H, Nakazawa K, Sunada K, Wada S, et al. Complete en bloc resection of a large ampullary adenoma with focal adenocarcinoma by using endoscopic submucosal Dissection. *Gastrointest Endosc.* 2009 Sep;70(3):592-5.
13. Hopper AD, Bourke MJ, Williams SJ, Swan MP. Giant laterally spreading tumors of the papilla: endoscopic features, resection technique, and outcome. *Gastrointest Endosc.* 2010 May;71(6):967-75.

14. Binmoeller KF, Boaventura S, Ramsperger K, Soehendra N. Endoscopic snare excision of benign adenomas of the papilla of Vater. *Gastrointest Endosc.* 1993;39:127-31.

15. Desilets DJ, Dy RM, Ku PM, Hanson BL, Elton E, Mattia A, Howell DA. Endoscopic management of tumors of the major duodenal papilla: refined techniques to improve outcome and avoid complications. *Gastrointest Endosc* 2001;54:202-8.

16. Catalano MF, Linder JD, Chak A, Sivak MV Jr, Raijman I, Geenen JE. Endoscopic management of adenoma of the major duodenal papilla. *Gastrointest Endosc* 2004;59:225-32.

17. Bohnacker S, Seitz U, Nguyen D, Thonke F, Seewald S, deWeerth A, et al. Endoscopic resection of benign tumors of the duodenal papilla without and with intraductal growth. *Gastrointest Endosc.* 2005 Oct;62(4):551-60.